

ARCHIVOS CHILENOS

DE

OFTALMOLOGIA

ORGANO OFICIAL DE LA SOCIEDAD CHILENA DE
OFTALMOLOGIA

S U M A R I O

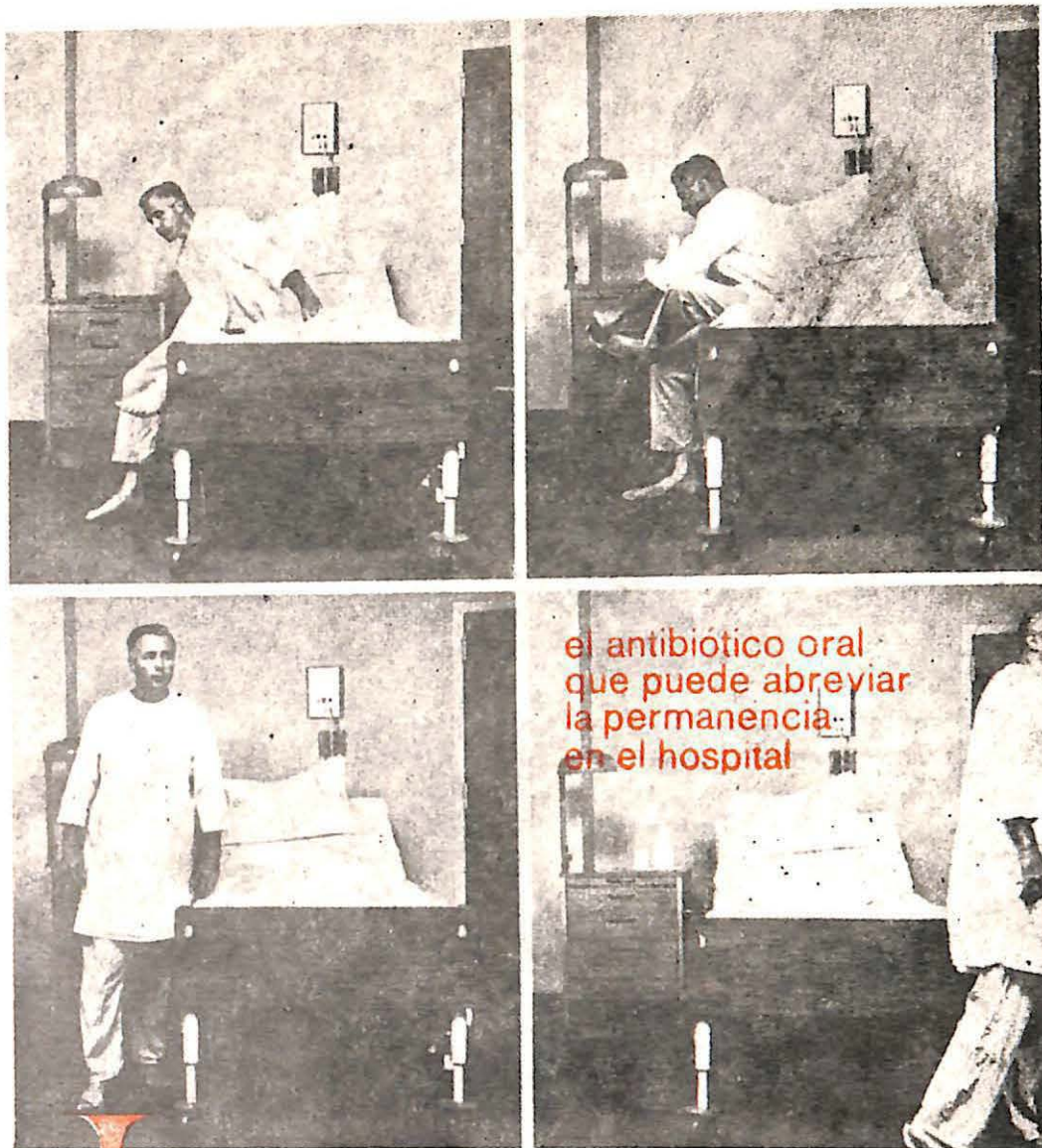
	<u>Páginas</u>
QUIMIOTERAPIA DEL CANCER PALPEBRAL CON E 39.— Dr. C. Espildora-Luque	5
CRISTALINO Y GLAUCOMA.— Dr. David Bitrán	9
LA CAMARA ANTERIOR DEL OJO EN RELACION CON EL TIPO DE AN- GULO EN EL GLAUCOMA.— Drs. David Eitrán y Juan Arentsen S.	18
TRATAMIENTO QUIRURGICO DE LA EXOTROPIA EN "V".— Dr. Mario Cortés V. y Sras. María de Cortés y María Riveros	23
TRATAMIENTO ANTICOAGULANTE DE LAS TROMBOSIS VENOSAS RE- TINALES.— Drs. León Rodríguez G. y José Dall' Borgo	29
LA IMPORTANCIA DEL ENDOTELIO CORNEAL EN LA QUERATOPLAS- TIA.— Dr. Jorge Silva Fuentes	38
GLAUCOMA PIGMENTARIO.— Drs. David Bitrán y Manuel Garcés	43
INCISION Y SUTURAS EN LA OPERACION DE LA CATARATA.— Dr. Adolfo Weinstein W.	53
REVISION DE 48 CASOS DE ESOTROPIA.— Dr. Oscar Ham G.	60
SOCIEDAD CHILENA DE OFTALMOLOGIA	66
NOTICIARIO OFTALMOLOGICO	70

PUBLICACION SEMESTRAL

Vol. XVIII - Nº 1
(Nº de Serie 46)

ENERO - JUNIO 1961

SANTIAGO DE CHILE



el antibiótico oral
que puede abreviar
la permanencia
en el hospital

LEDERMICINA

DEMÉTILCLORTETRAICLINA LEDERLE

Marca de fábrica

hasta 2 días extra de actividad antibiótica (6 días de terapia en 4 días de dosificación) **PROTECCION CONTRA LA RECIDIVA** acción continua y sostenida
DOMINA LA INFECCION A BASE DE DOSIS REDUCIDA proporción más elevada de actividad/ingestión **REALZA LA RESPUESTA** Cápsulas: 150 mg; en frascos de 8, 16 y 100. Gotas: 60 mg/cm³; en frascos de 10 cm³. Jarabe: 75 mg/5 cm³; en frascos de 60 cm³.



LEDERLE LABORATORIES DIVISION • CYANAMID INTER AMERICAN CORPORATION • 49 W 49th St., New York 20 N. Y.



REPRESENTANTES EXCLUSIVOS

LABORATORIO CHILE S. A.

DEPARTAMENTO DE PROPAGANDA MEDICA

ROZAS 1274 — FONOS: 69866 61072 65355 — CASILLA 87-D — SANTIAGO

ARCHIVOS CHILENOS DE OFTALMOLOGIA

Organo Oficial de la Sociedad Chilena de Oftalmología

DIRECTOR

Dr. Carlos Charlin V.

SECRETARIO DE REDACCION

Dr. Sergio Vidal C.

Comité de Redacción: Prof. Dr. Cristóbal Espíldora-Luque, Prof. Dr. Juan Verdager, Prof. Dr. Juan Arentsen S., Prof. Dr. Ernesto Oliver Sch., Dr. Abraham Schweitzer S., Dr. Román Wagnanski W., Dr. René Contardo A., Dr. Miguel Millán A., Dr. Alberto Gormaz B., Dr. Evaristo Santos G., Dr. José Espíldora-Couso, Dr. Carlos Eggers Sch., Dr. Gmo. O'Reilly y Dr. Alejandro Uribe.

Director Honorario y Fundador: Dr. Santiago Barrenechea A.

Directores Honorarios: Prof. Dr. H. Arruga (Barcelona), Prof. Dr. Jorge L. Malbrán (Bs. Aires), Prof. Dr. A. Vásquez Barriére (Montevideo), Prof. Dr. Jorge Valdeavellano (Lima).

Las colaboraciones no deben exceder de 15 carillas mecanografiadas con renglón a un espacio y los dibujos o gráficos en tinta china. Al final de cada trabajo el autor debe incluir un resumen o síntesis no superior a 150 palabras.

La redacción no se hace solidaria de las ideas expuestas en las páginas de los ARCHIVOS. Ellas son de absoluta responsabilidad de los autores.

La prensa médica nacional o extranjera podrá reproducir total o parcialmente los artículos de los ARCHIVOS indicando su procedencia.

La correspondencia relacionada con los ARCHIVOS debe ser enviada al Secretario, Casilla 13017, Providencia, Santiago-Chile.

PUBLICACION SEMESTRAL

SANTIAGO DE CHILE

ENERO - JUNIO 1961

Vol. XVIII - Nº 1
(Nº de Serie 46)



EATON LABORATORIES

División de "The Norwich Pharmacal Co."

Norwich New York

*

SE COMPLACE EN PRESENTAR A LOS SEÑORES MEDICOS OFTALMOLOGOS EL NUEVO NITROFURANO BACTERICIDA DE EXTRAORDINARIA EFICACIA COMO MEDICACION TOPICA EN LAS AFECIONES OCULARES SUPERFICIALES (CONJUNTIVA, CORNEA, APARATO LAGRIMAL) Y PALPEBRALES. ES IGUALMENTE EFICAZ PARA PREVENIR INFECCIONES POSTOPERATORIAS.

* FURACIN

SOLUCION OFTALMICA

FRASCOS DE 15 CC CON CUENTA-GOTAS

Representantes Exclusivos para Chile:

Farma. Quimica
DEL PACIFICO S.A.

SANTO DOMINGO 1509

Teléfono 63261 — Santiago

* Marcas Registradas

ARCHIVOS CHILENOS DE OFTALMOLOGIA

ORGANO OFICIAL DE LA SOCIEDAD CHILENA DE OFTALMOLOGIA

S U M A R I O

	<u>Páginas</u>
QUIMIOTERAPIA DEL CANCER PALPEBRAL CON E-39.— Dr. C. Espíldora-Luque	5
CRISTALINO Y GLAUCOMA.— Dr. David Bitrán	9
LA CAMARA ANTERIOR DEL OJO EN RELACION CON EL TIPO DE ANGULO EN EL GLAUCOMA.— Drs. David Bitrán y Juan Arentsen S.	18
TRATAMIENTO QUIRURGICO DE LA EXOTROPIA EN "V".— Dr. Mario Cortés V. y Sras. María de Cortés y María Riveros	23
TRATAMIENTO ANTICOAGULANTE DE LAS TROMBOSIS VENOSAS RETINALES.— Drs. León Rodríguez G. y José Dall' Borgo	29
LA IMPORTANCIA DEL ENDOTELIO CORNEAL EN LA QUERATOPLASTIA.— Dr. Jorge Silva Fuentes	38
GLAUCOMA PIGMENTARIO.— Drs. David Bitrán y Manuel Garcés	43
INCISION Y SUTURAS EN LA OPERACION DE LA CATARATA.— Dr. Adolfo Weinstein W.	53
REVISION DE 48 CASOS DE ESOTROPIA.— Dr. Oscar Ham G.	60
SOCIEDAD CHILENA DE OFTALMOLOGIA	66
NOTICARIO OFTALMOLOGICO	70

PUBLICACION SEMESTRAL

Vol. XVIII - N.º 1
N.º de Serie 46)

ENERO - JUNIO 1961

SANTIAGO DE CHILE

LABORATORIO NORGINE

SE COMPLACE EN RECORDAR AL CUERPO MEDICO SUS ESPECIALIDADES TERAPEUTICAS DE FRECUENTE USO EN OFTALMOLOGIA:

COLIRIO HIDROCORTISONA-NEOMICINA: frascos de 5 c. c.

UNGUENTO HIDROCORTISONA-NEOMICINA: tubos de 5 gramos.
Para el tratamiento de afecciones oculares rebeldes de origen alérgico e inflamatorio.

C-RUTINA: tubos de 20 comprimidos.
Cada comprimido contiene 250 mgrs. de Acido Ascórbico y 10 mgrs. de Rutina.

DIURNAL: comprimidos.
A base de Meprobamato, 400 mgrs. por comprimido. Agente tranquilizador, para el tratamiento de estados de tensión y de ansiedad. Para niños, DIURNAL INFANTIL, dosificado a 100 mgrs. de Meprobamato, por comprimido.

IMMEDIAT SUPOSITARIOS: para adultos y para niños.
A base de Aminopirina, Fenobarbital y Metilbromuro de Mema-tropina. Analgésico, antiespasmódico, antipirético, particularmente indicado en post-operatorios, estados febriles.

PIRALVEX: comprimidos y pomada.
Antihistamínico a base de Piribenzamina, en comprimidos y en forma de pomada para aplicación local.

MUESTRAS Y LITERATURA A DISPOSICION DEL CUERPO MEDICO

LABORATORIO NORGINE

AV. PRESIDENTE BALMACEDA 1264 - FONO 81748 - CASILLA 3457

SANTIAGO

QUIMIOTERAPIA DEL CANCER PALPEBRAL CON E-39 (*)

DR. C. ESPILDORA LUQUE

Clinica Oftalmológica Hosp. del Salvador, Santiago.

La quimioterapia de las enfermedades bacterianas mediante la acción bacteriostática tiene en la actualidad un equivalente en la acción citostática anticarioquinésica en el tratamiento del cáncer.

No se trata ya de la acción destructiva, necrótica, de sustancias químicas, como la pasta de cloruro de zinc, iniciada por Rampoldí en 1907 y más tarde, en 1948, renovada por Nobis. Es Dogmack quien descubre posteriormente la acción citostática de la etilen-quinona, capaz de inhibir el sarcoma de Yoshida en solución a 1 x un millón. Petersen y Gauss sintetizan el preparado E-39 (etilen imino-quinona) que da resultados efectivos en las leucemias crónicas y en diferentes tumores malignos, como también se muestra eficaz en la linfadenosis crónica y en la mielosis.

No menos útil, y en ciertos casos impresionante, es el efecto del E-39 en las metástasis de tumores malignos cuyo crecimiento y expansión son detenidos, permitiendo una mayor sobrevida, libre de sufrimientos y dolores.

Para el tratamiento de las enfermedades mencionadas, la vía utilizada es la intravenosa, mediante una solución alcohólica diluida de 10 mg. de E-39 en 10 cc. de suero fisiológico. Fue Pillat, de Viena, quien primero utilizó la droga por inyección "loco dolenti", en el cáncer palpebral: 5 a 10 mg. de E-39 diluidos en 1 cc. de alcohol absoluto, a los que añadía 2 cc. de suero, eran inyectados en el tumor palpebral, primero en su base y luego en inyección intratumoral. Marx y Willomitz emplean la droga diluida sólo en 1 cc. de alcohol, sin añadir suero. Nosotros hemos seguido la técnica de Pillat, pero en vez de hacer pequeñas inyecciones, cada 5 o 6 días, usamos los 10 mg. de E-39 disueltos en 1 cc. de alcohol absoluto al que añadimos 2 cc. de suero en una sola inyección total, que se repite cada 20 a 30 días.

Primero debe infiltrarse la base del tumor o de la úlcera cancerosa y después inyectar la solución en el centro mismo de la lesión, desde el centro a la periferia. Como la inyección es muy dolorosa por la acción cáustica del alcohol absoluto, hemos preferido hacerla bajo anestesia general por Fentotal. No recomendamos la anestesia local previa con novocaína pues hemos tenido efectos necróticos a distancia, seguramente debidos a que la infiltración por la novocaína ha llevado la droga a tejidos sanos. (Fig. 2).

Los resultados ya comunicados por Pillat, Marx y Willomitz los hemos visto confirmados en nuestros pacientes. Úlceras cancerosas o nódulos epiteliomatosos se ven desaparecer o achicarse rápidamente, en pocos días. Se obtienen reparaciones impresionantes a veces, con piel fina, no adherente al plano profundo y, sobretodo, sin retracciones palpebrales ni mutilaciones defectuosas.

(*) Presentado a las V Jornadas Chilenas de Oftalmología, Valpo., 25-27 Nov. 1960.

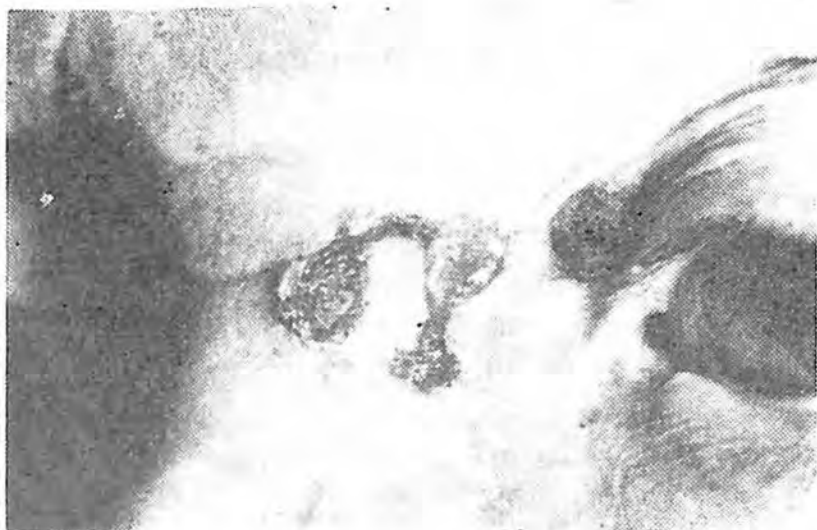


FIG. 1: Epitelioma basocelular ulcerado del surco nasolabial izquierdo



FIG. 2: Efecto de 3 inyecciones de E-39 colocados en 2 meses y medio. Desaparición de la úlcera que es cubierta por una piel fina, lisa, no adherente, de aspecto normal. Puede observarse además el efecto necrótico a distancia de la droga.

Todos los casos tratados han correspondido a epitelomas basocelulares, como lo estableció la biopsia practicada sistemáticamente. Este tipo de epiteloma basocelular es para los dermatólogos un cáncer benigno, ya que no da metástasis ni pone en peligro la vida. Pero para los oftalmólogos constituye un serio problema que nos obliga no pocas veces a operaciones mutilantes y que pone en peligro la integridad de un ojo. No ponemos en duda la acción benéfica de la radio y radiumterapia, pero somos de opinión que con el E-39 poseemos un arma tan eficaz como ellas y que podemos emplear nosotros mismos, con mínimas molestias y riesgos para los enfermos.

Estamos empleando el E-39 desde 1958 y hasta ahora en los casos tratados y controlados no hemos tenido recidivas. Sin embargo, es preciso mayor tiempo para establecer conclusiones definitivas.

En ninguno de nuestros casos han sido necesarias más de 3 inyecciones y algunos ya con la primera han visto desaparecer casi por completo la lesión tumoral, en un lapso no mayor de tres meses.

Los casos reunidos hasta ahora y que han tenido un control más riguroso han sido los siguientes:

- 1.—A. Valverde. 057873.— Tumor duro muy infiltrado en el borde palpebral inferior de O. D.
1.a inyección de E-39 21-XII-59.
2.a inyección 11 de Enero 1960.
2 de Marzo de 1960. No hay rastros de tumor. Piel aspecto normal, fina, no adherente.
- 2.—Sara Sabilo. 076963.— Epitelioma basocelular ulcerado párpado superior de O. I. Cuatro años de duración.
Se practican 2 inyecciones de E-39. Al cabo de 3 meses desaparición total de la úlcera cancerosa, que es sustituida por piel fina, lisa no adherente.
- 3.—Domingo M. 078490.— Enviado por el Dr. Guzmán del H. San J. de Dios. Tiene un tumor negruzco del tamaño de un poroto junto al ángulo externo del párpado inferior del O. I. Biopsia: epitelioma basocelular pigmentoso tipo keratósico.
Se le practican 2 inyecciones de E-39 obteniendo un notable empequeñecimiento del tumor, que pierde su dureza. Será necesaria una 3.a inyección para obtener la total desaparición. Sigue en observación.
- 4.—Ana N. 95731.— Tumor ulcerado en la parte externa del borde palpebral superior derecho. Biopsia: Epitelioma basocelular. Basta una sola inyección de E-39 para obtener la curación clínica del proceso. La úlcera cicatriza, quedando una piel fina, lisa, no adherente ni retráctil.
- 5.—Carlos S. 073489.— Presenta un engrosamiento oscuro ulcerado en la parte interna del ángulo de O. I. que compromete hasta la conjuntiva. Al hacer la biopsia se aprovecha para termocauterizar la lesión, por otro colega. La biopsia revela un carcinoma basocelular de tipo cilindromatoso.
La termocauterización ha provocado un agrandamiento de la ulceración, debido a la necrosis.
Son necesarias 3 inyecciones sucesivas de E-39 para obtener una reducción de la úlcera cancerosa, pero no como en otros casos una cicatrización, aunque fuese parcial.
Este caso sigue en observación y seguramente deberá ser irradiado.

- 6.—Luis L. B.— Epitelioma ulcerado a nivel del surco naso-palpebral izquierdo en forma de herradura. Por encima y por fuera, un tumor pigmentado que la biopsia revela como un papiloma pigmentado benigno y que es extirpado totalmente. La úlcera corresponde a un epitelioma basocelular (Fig. 1). En el intervalo de 2 meses y medio se le colocan 3 inyecciones de E-39 con resultado, desapareciendo totalmente la úlcera que es cubierta por una piel fina, lisa, no adherente, de aspecto y consistencia completamente normales.

REFERENCIAS:

- Pillat: Therapeutische Berichte, 29, 264, 1957.
Wolf y Gerlich: Dtsch. Med. Wschr. 81, 801, 1956.
Marx y Willomitz: Klin. Monat. Augenh. 133, 535, 1958.

CRISTALINO Y GLAUCOMA (*)

DR. DAVID BITRAN

Cátedra Extraordinaria de Oftalmología. Prof. Dr. J. Arentsen, Hospital San Juan de Dios, Santiago

I. Introducción

El tema que se nos había encomendado era Glaucoma Afáquico, pero, una vez abordado el estudio, pensamos que sería mejor ampliarlo, para tener una visión de conjunto y pasar revista a aquellas afecciones en que intervienen ambos factores: cristalino por un lado, sea opacificado o no, y glaucoma por otro, formando en conjunto una entidad clínica.

Hemos hecho una revisión bibliográfica sobre el problema que nos ocupa, cuyo resumen relataremos. Además hemos revisado las 755 fichas de enfermos de catarata y las 509 correspondientes a enfermos de glaucoma, de los 5 años de vida del Hospital San Juan de Dios, lo que hace un total de 1.264 fichas. Entre estos pacientes hemos podido reunir un grupo de 188 enfermos que tienen la característica que nos ocupa, catarata y glaucoma.

A continuación los agruparemos por afinidad clínica, relatando la parte obtenida de la literatura y aportando la experiencia de nuestro Servicio del Hospital San Juan de Dios.

II. Análisis del tema

Duke Elder (1), en su tan completo tratado, dice: "Las complicaciones de las cataratas son pocas, lo más importante es la elevación de la tensión secundaria".

En efecto, en el análisis de nuestros pacientes esta asociación de catarata y glaucoma ocurrió en el 15% del total de enfermos de catarata y glaucoma.

Examinaremos a continuación los diferentes tipos de enfermos que hemos encontrado en nuestra revisión, siguiendo en parte la clasificación de Duke Elder y la propuesta en 1959 por Budd Apletton y Austin Lowrey, del Walter Reed Army Hospital (2), que identifica en forma más racional los diferentes tipos de glaucoma producido por el cristalino.

Glaucoma facogénico (phacos=cristalino, génesis=creación). Comprende los diversos grupos de entidades que tienen como factor común un glaucoma que es producido en alguna forma por el cristalino.

Primero enumeraremos los diferentes tipos de glaucoma de origen cristaliniano y a continuación analizaremos sumariamente las características de cada uno de ellos.

(*) Trabajo presentado a las V Jornadas Nac. de Oftalmología. Valparaíso, 25-27 Nov. 1960.

CUADRO RESUMEN
Tipos de glaucoma facogénico

- a) Glaucoma por deformidades del cristalino o facomórfico.
 - 1. Microfaquia o esferofaquia.
 - 2. Síndrome de Marchesani.
- b) Glaucoma por desplazamiento de la lente o glaucoma facotópico.
 - 1. Subluxación del cristalino.
 - 2. Luxación del cristalino.
 - 3. Síndrome de Marfan.
- c) Glaucoma por intumescencia del cristalino.
- d) Glaucoma facolítico.
- e) Glaucoma inducido por uveítis.
 - 1. Uveítis, catarata y glaucoma.
 - 2. Endoftalmitis facoanafiláctica de Verhoff y Lemaine.
- f) Glaucoma crónico y catarata.
- g) Exfoliación capsular, glaucoma y catarata.
- h) Glaucoma agudo y catarata.
- i) Operados de glaucoma en que aparece catarata.
- j) Grupo de casos no sistematizados.
- k) Catarata y glaucoma secundarios a traumatismo.
- l) Glaucoma afáquico.

a) Glaucoma por deformidad del cristalino o facomórficos
 (phacos=cristalino, morphos=forma)

1. Microfaquia o esterofaquia.

Características:

Afección congénita bilateral. Cristalino pequeño y esférico.

Hipertensión por bloqueo pupilar.

Mióticos suben la tensión por bloqueo pupilar (glaucoma inverso).

2. Síndrome de Marchesani.

Características: Braquidactilia, esferofaquia, subluxación del cristalino e hipertensión.

Mióticos suben la tensión por bloqueo pupilar (glaucoma inverso) (3).

Tratamiento:

Atropina en instilación.

Extracción del cristalino, que es el tratamiento de fondo.

En nuestra casuística tuvimos un síndrome de Marchesani que llegó con una luxación anterior del cristalino y glaucoma de tipo agudo; fue intervenido haciéndose una extracción intracapsular con pérdida de vítreo; el ojo quedó en buenas condiciones.

b) Glaucoma por desplazamiento de la lente o glaucoma facotópico
(phacos=cristalino, topos=lugar)

La subluxación o luxación del cristalino pueden ser congénitas, traumáticas o secundarias.

1. Subluxación del cristalino.
2. Luxación del cristalino.
3. Síndrome de Marfan.

Con frecuencia estos desplazamientos del cristalino se acompañan de glaucoma.

En las luxaciones anteriores se produce un glaucoma secundario de tipo agudo.

Etiopatogenia: Estos casos son debidos a obstrucción mecánica del ángulo, por formación de goniosinequias, o a bloqueo pupilar.

Tratamiento:

Están contraindicados los mióticos (glaucoma inverso) y la terapéutica de fondo es la extracción del cristalino.

De nuestros enfermos se reunieron 32 con luxación o subluxación del cristalino, opacificado o no, y con glaucoma secundario. De ellos fueron operados 25. Las tres cuartas partes de las operaciones dieron buenos resultados. Obtuvieron mejores resultados los enfermos con subluxaciones que los con luxaciones.

En general fueron más satisfactorias las extracciones del cristalino solo que las operaciones mixtas o de glaucoma solo. Fueron más favorables las extracciones intracapsulares que las extracapsulares.

Recordaremos un caso de síndrome de Marfan, con aracnodactilia y subluxación del cristalino, que presentó una luxación anterior del cristalino con glaucoma de tipo agudo secundario. Se intervino extrayendo el cristalino, con pérdida vítrea, pero con buen resultado.

c) Glaucoma por intumescencia del cristalino

Un rápido hinchamiento del cristalino frecuentemente produce una elevación de la tensión. Puede ocurrir en 2 tipos: catarata senil o traumática.

El mecanismo de producción es la obliteración mecánica del ángulo.

Para Leydhecker (4) y Vail, la conducta terapéutica sería extraer rápidamente la catarata, porque el retardarlo puede conducir al glaucoma maligno.

De nuestros enfermos se operaron 8 casos de glaucoma secundario a catarata intumesciente. La mitad tuvieron malos resultados: uno se complicó de queratitis y uveítis crónica, 2 fracasaron porque no se extrajo el cristalino y el cuarto correspondió a una enferma en que después que se extrajo el cristalino apareció una tumoración pigmentada en el vítreo, que el estudio histológico calificó de melanoma.

En los otros 4 casos se extrajo el cristalino con buenos resultados.

d) Glaucoma facolítico (phaco=cristalino, lysis=lisar, perder)

Es un glaucoma de tipo agudo en una catarata hipermadura, con cámara profunda y ángulo amplio y abierto, que se produce por obstrucción del ángulo por la albúmina licuada de la corteza y macrófagos.

Más de medio siglo ha pasado desde que Gifford describió por primera vez el glaucoma debido a catarata hipermadura e impulsó su prevención mediante la extracción del cristalino.

Impresionados por la frecuencia con que estos ojos son enucleados, Flocks y Zimmerman (5) relatan su experiencia, basada en 138 casos del registro de Patología de las Fuerzas Armadas.

Aspecto clínico: Generalmente se trata de enfermos de alrededor de 65 años de edad, con visión de cuenta dedos, con catarata; el otro ojo, con buena visión, en la mitad de los casos es afáquico. El ojo se presenta congestivo, con edema corneal y flóculos y células en el acuoso. Con frecuencia, pupila dilatada y cámara anterior profunda. La tensión ocular varía entre 30 y 100 mm. Los síntomas del glaucoma agudo estuvieron presentes por lo menos 3 semanas antes de la enucleación en el 71 por ciento. Después de un período de tratamiento la enucleación era ejecutada porque se trataba de un "ojo ciego doloroso".

Los autores recomiendan: "El repentino desarrollo de un glaucoma en un ojo cataratoso de una persona de edad, cuyo ojo compañero es afáquico, constituye un síndrome clínico que debería ser considerado como un glaucoma facolítico hasta que se compruebe lo contrario".

La falta de proyección luminosa en estos casos no es rara y no es una contraindicación para extraer el cristalino, ya que en la mayoría de los casos, después de ésta, hay buena recuperación funcional y nada anormal se encuentra en el fondo. La mala proyección luminosa es debida, según Leydhecker, a la opacificación lechosa de la corteza del cristalino, que conduce a una luminosidad difusa generalizada, por lo que el enfermo no puede proyectar bien la luz. El tratamiento es la extracción del cristalino y lavado de la cámara anterior. Esta afección es perfectamente previsible si se extrae el cristalino antes de que se produzca una catarata hipermadura.

En nuestros enfermos hemos encontrado solamente un caso de glaucoma facolítico. Se trataba de un enfermo de 70 años de edad que tenía una catarata hipermadura, en que la cristaloides estaba como arrugada, y que hacía 5 días tenía dolores oculares, ojo rojo e hipertensión. Se extrajo el cristalino y todo se normalizó.

e) Glaucoma inducido por uveítis

1. Uveítis, catarata y glaucoma.
2. Endoftalmitis faeoanafiláctica de Verhoff y Lemaine (3).

Síntomas:

Precipitados queráticos, células en el acuoso, acuoso rico en albúminas cristalinas, catarata e hipertensión producida por exudados y sinequias en el ángulo.

La proyección luminosa es frecuentemente mala, a pesar de lo cual se produce una mejoría visual sorprendente después de la extracción de la catarata. Tratamiento médico: midriáticos, corticoides, piretoterapia; quirúrgico: extracción del cristalino.

Encontramos en nuestra revisión 10 enfermos que tenían uveítis, catarata y glaucoma, es decir una frecuencia del 1,3% de las cataratas en general.

Nueve de estos casos fueron tratados quirúrgicamente. Cinco de ellos tuvieron malos resultados. Tres no fueron operados de catarata, sólo se les hi-

cieron operaciones antiglaucomatosas. El cuarto, después de una extracción intracapsular con vítreo, presentó una hernia del iris y un crecimiento epitelial. En el quinto se practicó primero una iridencleisis y luego extracción extracapsular, pero desgraciadamente terminó en una queratitis crónica.

En cambio, de los cuatro enfermos en que se obtuvieron buenos resultados, tres fueron operados de catarata y en el cuarto se practicó un "ciclo-Elliot".

Nuestros resultados confirman lo que ya se ha dicho en la literatura: que la operación indicada en estos casos es la extracción de la catarata o de los restos de cristalino.

f) Glaucoma crónico y catarata

Son aquellos casos que se presentan al oftalmólogo con un glaucoma crónico y catarata.

En nuestra muestra hubo una frecuencia del 9,2%, considerando los glaucomas revisados.

En total fueron operados 47 casos; los resultados fueron malos en 10, regulares en 9 y buenos en 28.

Entre los casos de malos resultados hay una alta proporción de ángulos cerrados soldados y estrechos abiertos, lo que probablemente tiene relación con las complicaciones.

Recordaremos aquí la maduración aguda de la catarata que se nos ha producido en algunos casos operados de glaucoma.

La complicación más frecuente en estos casos fue el glaucoma maligno, ya que la presentaron 6 de nuestros enfermos. El aplastamiento de la cámara anterior fue observado por las siguientes causas: brechas en la incisión, adherencias que se producen por exudación, hifema (fue la causa en uno de nuestros enfermos) y desprendimiento coroideo.

El glaucoma maligno fue descrito por Von Graefe en 1869. Se caracteriza por aplastamiento de la cámara anterior, con hipertensión, después de una operación. Se llama maligno porque lleva rápidamente a la ceguera.

Liebermann, en 1933, recomienda la esclerotomía posterior cuando se espera un curso maligno de las operaciones.

Según Chandler (1951), Posner (1953), Sugar (1957), es la consecuencia de un cambio de posición de un cristalino grande hacia adelante, de modo que obstruye el trabeculum; la terapia sería la extracción del cristalino.

Lauber en 1933, Chandler en 1949-1951, Shafer en 1954, Harms en 1955 y Sugar en 1957, para nombrar los más conocidos, recomiendan la extracción del cristalino aunque esté transparente.

Según Chandler, primero debe extraerse el cristalino; después puede hacerse esclerotomía posterior y reformación de cámara anterior.

Etiología del glaucoma maligno: Samuels en 1931 piensa que sea una hemorragia coroidea que empuje el cristalino hacia adelante.

Reese, en 1951, cree que sería un aumento de volumen del vítreo después de extraído el cristalino. Shafer dice que habría entre iris, vítreo y procesos ciliares adherencias que impedirían el flujo hacia adelante. En estos casos, después de extraído el cristalino, recomienda romper la hialoides.

Chandler en 1954, Sugar en 1956-1957, indican que deben hacerse varias iridectomías periféricas.

g) Exfoliación capsular, catarata, glaucoma

El síndrome cápsulo-lenticular de Vogt (6) es una entidad mórbida bien definida y de indiscutible importancia, por sus relaciones con afecciones tan serias como el glaucoma y la catarata.

En nuestra revisión encontramos 30 enfermos con exfoliación capsular, catarata y glaucoma, es decir una incidencia del 5,8%.

La extracción intracapsular dió mejores resultados que la extracapsular.

Entre las complicaciones hubo dos aplastamientos de cámara y un glaucoma maligno, entre 7 operaciones de Elliot.

En líneas generales se obtuvieron buenos resultados en más de las tres cuartas partes de los casos.

h) Glaucoma agudo y catarata

Síntomas: Síntomas generales y locales del glaucoma agudo a los cuales se agrega una catarata.

Tratamiento:

a) Si es reciente, con ángulo cerrado adosado, se controla (en curva de tensión) con pilocarpina y la tonometría electrónica es normal después de la crisis, la indicación sería iridectomía periférica.

b) Si es antiguo, con ángulo cerrado soldado, no se controla con pilocarpina y la tonometría electrónica está alterada, está indicada una operación fistulizante; en caso de tendencia al aplastamiento de cámara, extracción del cristalino simultáneamente o en un segundo tiempo.

Encontramos un grupo de 12 enfermos que padecían de esta afección, es decir una incidencia del 2,3%. En más de la mitad dió buen resultado la intervención y los cinco restantes fracasaron. Si analizamos el motivo del fracaso, se observa que a tres no se les extrajo el cristalino, a uno se le hizo un Chandler y al último, con intensa rubeosis, se le hizo una ciclodiatermia.

i) Operados de glaucoma en que aparece una catarata

El tratamiento es la extracción del cristalino.

Se reunieron un grupo de 7 enfermos con estas condiciones que fueron operados de catarata, 3 con buenos resultados, 2 regulares y 2 malos.

j) Grupo de casos no sistematizados

Hemos tenido 2 desprendimientos de retina, catarata y glaucoma; uno de ellos terminó en enucleación.

Dos casos de catarata operada que terminaron con un crecimiento epitelial y glaucoma rebelde.

Una catarata traumática hipermadura con un glaucoma pigmentario, en que se obtuvo buen resultado con una extracción intracapsular y luego ciclo-diálisis; un glaucoma agudo secundario a iridociclitis, con catarata intumesciente, que se operó intracapsularmente, iridenclesis, aplastamiento de cámara anterior, que pasó con inyección de aire, quedó en buenas condiciones.

k) Catarata y glaucoma secundarios a traumatismo

Síntomas: Antecedente traumático: herida, contusión, cuerpo extraño intraocular. Catarata y glaucoma secundario a traumatismo.

El pronóstico estaría en relación con la gravedad del traumatismo.

Tratamiento: Extracción de la catarata o restos y reparación de la lesión producida por el traumatismo.

En un grupo de 8 enfermos de catarata y glaucoma secundarios a traumatismo, hubo sólo 2 casos favorables y 6 casos malos. A uno de estos últimos sólo se le hizo inyección de alcohol, por glaucoma absoluto doloroso, y los 5 restantes fueron intervenidos de catarata, 4 extracapsulares y uno intracapsular. En uno de ellos existía un cuerpo extraño intraocular, origen de la afección.

l) Glaucoma afáquico

Es un glaucoma secundario, que se presenta después de una operación de catarata. Frecuencia: entre 1 y 7%.

Etiología: La causa del glaucoma secundario son las complicaciones de la operación, a saber: 1º Cámara anterior aplastada, producida por herida filtrante, desprendimiento coroideo, falta de secreción de acuoso. 2º Inflammaciones. 3º Hemorragias postoperatorias, que producen sinequias en el ángulo. 4º Hernia vítrea atascada en la pupila. 5º Iris y vítreo pueden cerrar el ángulo. 6º Crecimiento epitelial en la cámara anterior, cuyo pronóstico es pésimo.

Prevención del glaucoma afáquico: 1º Juego pupilar. 2º Burbuja de aire en cámara anterior. 3º Corte muy corneal, alejado del trabeculum. 4º Buena premedicación y anestesia, separadores que no presionen y punto previo. 5º Iridectomía total. 6º Colgajo conjuntival. 7º Incisión córneo-escleral. 8º Inyección de aire en cámara anterior aplastada. 9º En cámaras anteriores estrechas o aplastadas, midriáticos. 10º En cámaras estrechas colocar goteo de plasma con trombina.

Tratamiento: Las operaciones indicadas en el glaucoma afáquico son la ciclo-diálisis directa y la ciclo-diálisis inversa.

James Miller, Richard Realy y Bernard Becker (7), en una revista de 139 extracciones de catarata, encontraron que el glaucoma es más frecuente cuando ocurren complicaciones operatorias o postoperatorias. Así, la presencia del material del cristalino, cámara anterior aplanada, iridociclitis o vítreo en cámara anterior, producen aumento de la incidencia de sinequias anteriores y glaucoma.

Las incisiones de córnea o limbares no resultaron con deficiencias medibles en alteraciones tonográficas y gonioscópicas.

Edward Tancle y Edward Maummene (8) sugieren otra indicación de extracción del cristalino por glaucoma, que incluye los casos de glaucoma crónico por bloqueo angular con cámara estrecha, que no se controlan con mióticos.

En nuestra revisión encontramos 25 casos de glaucoma afáquico, vale decir, una frecuencia del 3,3% del total de las cataratas. Son enfermos que no tenían glaucoma antes de la operación, controlados con una curva de tensión previa, además de la tensión inicial, y que después de la intervención presentaron un glaucoma.

Sólo se realizó estudio gonioscópico en 7 y se encontró que existían en todos

goniosinequias que abarcaban la mitad o toda la circunferencia del trabeculum.

La etiología está constituida por las adherencias o sinequias que se producen a nivel del ángulo iridocorneal y que, inutilizando el trabeculum, producen un glaucoma por impedimento del vaciamiento del acuoso. La operación que dió mejores resultados en nuestros casos fué la ciclodiálisis inversa, lo que es lógico si se considera la etiología y el sitio del ángulo más comprometido, que es la mitad superior.

Se encontraron entre las complicaciones dos glaucomas malignos, una catarata regeneratoria y una queratitis de Fuchs.

III. Tratamiento y conclusiones

Es evidente que este tipo de enfermos plantea un problema de tratamiento. El estará en relación en primer lugar con el diagnóstico y luego con las características generales y locales de cada paciente.

MEDIDAS PREVENTIVAS:

- 1° Extracción de la catarata, incluso con mala proyección, para evitar que pase a hipermadura o que pase inadvertido un tumor.
- 2° Incisiones netas.
- 3° Puntos no perforantes.
- 4° Juego pupilar.
- 5° Terminar operación con cámara formada.

MEDIDAS CURATIVAS:

Está indicada la extracción del cristalino:

- 1° Glaucoma facomórtico. Microfaquia o esferofaquia y síndrome de Marchesani.
 - 2° Glaucoma facotópico. Subluxaciones o luxaciones del cristalino. Síndrome de Marfan.
 - 3° Glaucoma por intumescencia del cristalino.
 - 4° Glaucoma facolítico.
 - 5° Glaucoma inducido por uveítis, o sea, uveítis, catarata y glaucoma, y glaucoma taecoanafiláctico.
 - 6° Operados de glaucoma con catarata.
 - 7° Glaucoma y catarata secundarios a traumatismo.
 - 8° Glaucoma maligno.
 - 9° Glaucoma crónico por bloqueo angular, con cámara estrecha, que no se controla con mióticos.
- B. Indicación ciclodiálisis:
- 1° Glaucoma afáquico.
- C. Indicación operatoria: Glaucoma primero, catarata o bien operación mixta (9-10 11).
- 1° Glaucoma crónico y catarata.
 - 2° Síndrome cápsulo-lenticular de Vogt.

Estos dos últimos grupos son los dos más difíciles de decidir y, según nuestro criterio, hay que sopesar muy bien qué parte de la disminución de la capacidad visual del enfermo corresponde al glaucoma y cuál a la opacidad del cristalino, y decidir en consecuencia la operación a realizar.

D. Indicación iridectomía periférica o total:

- Glaucoma agudo, ángulo adosado y catarata.

- 1° Si controla con pilocarpina y si no hay daño trabecular controlado con tonometría electrónica.
 - 2° Si el ángulo está soldado, operación fistulizante con reformación de cámara anterior.
 - 3° Al menor signo de glaucoma maligno, extracción del cristalino.
- Para terminar, repetiremos la aseveración de Verhoff: "Es mejor extraer el cristalino o restos del cristalino que tener que extraer el ojo", lo que queda ampliamente confirmado por la observación clínica.

B I B L I O G R A F I A

- 1) Duke Elder. "Text-Book of Ophthalmology. Vol. III, 3176-3307 y 3308. 1941.
- 2) Opleton y Lowrey. "Glaucoma facogénico". Am. J. Ophth. 47: 682-684, 1959.
- 3) Chandler. "Glaucoma 1958-1959". Arch. Ophth. 62: 1101-1116, 1959.
- 4) Leydhecker. "Glaukom". Ein Handbuch 1960.
- 5) Flocks, Littvin y Zimmerman. "Placolytic Glaucoma". Arch. Ophth. Vol. 54: 37-45, 1955.
- 6) Arentsen-Bltrán. Estudio comparativo de la exfoliación capsular con el Glaucoma Crónico. Arch. Ch. Oftal. 16: 74-78, 1959.
- 7) Miller, Heskey and Becker. Cataract Extracción and Aquous outflow. Arch. Ophth. 58: 401-406, 1957.
- 8) Gamler y Maumenee. "Lens extraction in the treatment of glaucoma". Arch. Ophth. Vol. 54, 816-830, 1955.
- 9) Rizzuti. "Cataract Following Glaucoma Surgery". Am. Ophth. 47: 548-556, 1959.
- 10) Hughes. "Report on a combination for cataract with glaucoma". Am. Ophth. 48: 1-14, 1959.
- 11) Gormaz. "Técnica operatoria para catarata y glaucoma". Presentado a la Soc. Ch. de Oftalmología, 1958.

Depto. de Oftalmología, Hospital San Juan de Dios, Santiago.

LA CÁMARA ANTERIOR DEL OJO EN RELACION CON EL TIPO DE ANGULO EN EL GLAUCOMA

(ESTUDIO BIOESTADISTICO DE 150 OJOS)

DRS. DAVID BITRAN Y JUAN ARENTSEN S.
T. L. SRTA. ELIANA MERY.— ASESOR ESTADISTICO SR. R. VARELA

Servicio de Oftalmología. Hosp. San Juan de Dios
Cátedra de Oftalmología. Universidad de Chile.

Introducción

En las últimas décadas la importancia de la cámara anterior ha hecho que numerosos investigadores se ocupen de su estudio.

En efecto, la teoría mecanicista del glaucoma, que hoy goza del favor de la mayoría de los oftalmólogos, hace residir el mecanismo de producción del glaucoma en el ángulo irido-corneal, es decir, a nivel del seno circular que forma el límite externo de la cámara que nos ocupa, cuya amplitud se traduce muchas veces en la profundidad de la cámara anterior.

Existe normalmente un crecimiento de la profundidad de la cámara anterior hasta los veinte a treinta años, para luego decrecer a medida que aumenta la edad.

Además hay otros factores, fuera de la edad, que interfieren en la profundidad de la cámara; ellos son: el sexo, los vicios de refracción, la acomodación, la turgencia del vítreo y la posición y grado de imbibición del cristalino.

Investigaciones más recientes consideran que hay una relación entre el volumen de la cámara anterior, la secreción del humor acuoso y la capacidad de los canales del "out-flow".

En el presente estudio hemos analizado principalmente la profundidad de la cámara en un grupo de 150 ojos pertenecientes a enfermos de glaucoma.

La pregunta básica que deseamos contestar en este trabajo es la siguiente: ¿Existe relación entre la profundidad de la cámara y el tipo de ángulo del glaucoma? En otros términos, a una cámara estrecha: ¿Corresponde un ángulo estrecho o cerrable? Y a una cámara profunda: ¿Corresponde un ángulo amplio o abierto?

Profundidad de la cámara anterior del ojo

Ya en el siglo XIX Helmholtz hizo las primeras mediciones de la cámara anterior humana. Posteriormente se han ideado diferentes métodos para su medición y ellos son fundamentalmente fotométricos y ópticos.

(*) Trabajo presentado a la Sociedad Chilena de Oftalmología, 7-X-60.

El método usado en nuestro estudio.

Principio fundamental es la medición del espacio comprendido entre la huella luminosa producida en la córnea y la producida en la cara anterior del cristalino.

Las huellas luminosas producidas por la iluminación de la lámpara de hendidura en la córnea y sobre la superficie anterior del cristalino son examinadas lateralmente con el microscopio bajo un ángulo de observación determinado. La distancia entre las huellas luminosas sirve de medida para la profundidad de la cámara y también para calcular el espesor de la córnea.

La medición se efectúa haciendo coincidir las dos huellas luminosas, produciéndose la duplicación de la imagen y el desplazamiento de ésta por una placa de planos paralelos.

Descripción.—El pequeño aparato está montado sobre una placa de base, que se fija en lugar del dispositivo de la lente de Hruby, sobre el microscopio corneal de Zeiss-Opton.

El aparato consta de una placa de planos paralelos, giratoria alrededor de un eje vertical, cuya posición de desviación se lee en un tambor, en el punto en que está situado el índice de lectura. El ajuste de la coincidencia de las huellas luminosas se efectúa con el botón giratorio. Una segunda placa de planos paralelos, fija, sirve para la compensación de la luz. Esta placa permite regular simultáneamente, con la misma nitidez, las imágenes de las huellas luminosas en la córnea y el cristalino, que han de llevarse a la coincidencia.

Para la medición se desvía 45° hacia la derecha el microscopio con respecto a la lámpara de hendidura y en esta posición se une fijamente al brazo de sustentación por medio de un botón de presión.

Por el tubo del ocular izquierdo se observa monocularmente. La lámpara de hendidura ilumina el ojo perpendicularmente al vértice corneal. En la posición 0 del tambor de medición se enfoca primeramente el microscopio y después girando el tambor hacia la izquierda (lectura en la mitad derecha de la escala), se efectúa la coincidencia de las dos imágenes dobles, centrales, de las huellas luminosas que aparecen entonces visibles.

La huella luminosa en la superficie anterior del cristalino, de una de estas imágenes, se hace coincidir para la medición de la profundidad de la cámara con la huella luminosa en la cara anterior de la córnea, de la otra imagen. El número leído en el tambor da la profundidad aproximada y ésta más un dato correctivo, en relación con los diferentes radios de curvatura corneal, da la profundidad real.

Ejemplo de una medición: lectura 35, radio de córnea 7.5 mm. El valor exacto de la profundidad de la cámara será igual a $3.50 + 0.30 = 3.80$ mm.

Se recomiendan en la medición las siguientes precauciones:

- 1^o—Se debe obtener el relajamiento de la acomodación manteniendo la fijación en el infinito óptico (5 m. o más).
- 2^o—La línea de fijación debe coincidir con la dirección de la lámpara de hendidura, de modo que la parte iluminada sea la porción central de la córnea.
- 3^o—Deberá determinarse el punto de partida al efectuar la medición. Lindstedt, Rosegreen, Jaeger, opinan que los dos mejores puntos de partida son el polo anterior del cristalino y el centro de la córnea.

Sin embargo, si la medición se efectúa del cristalino a la superficie anterior de la córnea, la profundidad real no está medida: es necesario deducir el espesor de la córnea, que Maurice y Giardine, con un dispositivo ad-hoc, han encontrado de 0.50 mm.

4º—Los reflejos dados por la lámpara serán regularmente finos. El aumento del microscopio no influye sobre la medición.

Normalidad de la cámara anterior

Dada la importancia que se atribuye al tamaño de la cámara anterior en patología ocular, y de preferencia en el glaucoma, conviene recordar las variaciones anatómicas y fisiológicas que influyen en la profundidad de la cámara anterior.

1º—Variaciones que experimenta con la edad.

Según trabajos de Calmetes y colaboradores, la cámara anterior aumenta en profundidad hasta los 20 años de edad, alcanzando un máximo de 3.76 mm. entre los 20 y 30 años, para disminuir lentamente hasta 3.23 mm.

2º—Los vicios de refracción.

Se ha visto que la profundidad de la cámara aumenta en la miopía y disminuye en el hipermetropía.

3º—Variaciones de profundidad de la cámara anterior con la acomodación.

La acomodación produce un abombamiento del cristalino y con ello un desplazamiento hacia adelante del iris, y por ende una disminución de la cámara anterior.

Entre los factores anatómicos que afectan la profundidad de la cámara anterior, S. Sugar cita los siguientes: el microftalmo, el crecimiento fisiológico del cristalino, la intumescencia del cristalino y el grosor del iris.

4º—Gonioscopía y su relación con la cámara anterior.

La importancia fisiológica del ángulo de la cámara anterior, particularmente en la producción del glaucoma, hace necesario su estudio.

Se podría suponer que la agudeza del ángulo varía en relación con la profundidad de la cámara, pero esto no ocurre siempre: frecuentemente se observan ojos con cámaras profundas y ángulos estrechos.

Resultados de la medición de la cámara anterior en 150 ojos pertenecientes a enfermos de glaucoma.

Se midió la profundidad de la cámara anterior en 150 ojos glaucomatosos haciendo la corrección con el oftalmómetro de Javal, obteniéndose de este modo la profundidad real de la cámara anterior.

A continuación analizaremos los resultados obtenidos en el estudio bioestadístico de nuestros casos.

A los 150 ojos en estudio se les practicó gonioscopía; el 74% de los ángulos fué abierto, de los cuales 60% correspondió a ángulos amplio-abiertos y un 14% a ángulos abierto-estrechos.

El 26% restante tenía ángulo cerrado; entre ellos, el 15% era ángulo cerrado-adosado (bloqueo angular funcional) y el 11%, ángulo cerrado-soldado (bloqueo angular orgánico).

Se constata la mayor frecuencia del glaucoma crónico simple, como es lo clásico: 88%. Glaucoma agudo 5%, glaucoma sub-agudo 1%, glaucoma secundario 2% y glaucoma absoluto 3%.

Las profundidades de las cámaras en estudio oscilaron entre 1.51 y 4 mm.

De acuerdo a estudios de profundidad de cámara anterior normal, Calmettes y colaboradores dan la cifra de 3.35 mm. para grupos de edades similares entre 50 y 80 años.

El 80% de las cámaras en estudio tenía cámaras inferiores a 3.35 mm., dado como normal a esa edad, y sólo el 20% era mayor que lo normal.

Ahora, si se consideran dos desviaciones standard a cada lado de la cifra promedio, los límites de normalidad a esta edad fluctuarían entre 3.13 y 3.57 mm.

De acuerdo con estas cifras límites, el porcentaje de cámaras estrechas del grupo sería de 64%, el de cámaras normales de 30% y el de cámaras amplias sólo de un 6%.

Correlación entre la profundidad de cámara y gonioscopia:

En el grupo de nuestros ojos con cámaras estrechas existía un 51% de ángulos amplio-abiertos, un 15% de ángulos abierto estrechos, un 16% de ángulos cerrado-adosados y un 18% de ángulos cerrado-soldados.

Resumiendo, y de acuerdo a la clasificación norteamericana, se encontró la mitad de los ángulos abiertos y la otra mitad probablemente cerrados.

Entre los 45 ojos con cámaras normales, el 71% tenía ángulo amplio y abierto, el 13% abierto-estrecho, el 16% cerrado-adosado y un 0% cerrado soldado.

Resumiendo, un 71% tenía ángulo abierto amplio y el 29% ángulo probablemente cerrado.

Por último, el grupo de cámaras profundas tenía un 90% de ángulos abiertos, un 10% de ángulos estrecho abiertos y un 0% de ángulos cerrado-adosados y cerrado-soldados. Es decir, 90% de ángulos abiertos y un 10% de ángulos cerrados o cerrables.

Correlación entre gonioscopia y cámara anterior:

Analizaremos ahora la relación existente entre el tipo de ángulo y la profundidad de la cámara anterior.

En el grupo de ángulos abiertos, el 54% corresponde a cámaras estrechas, el 36% a cámaras normales y el 10% a cámaras profundas.

En el grupo de ángulos abierto-estrechos, el 67% corresponde a cámaras estrechas, el 28% a cámaras normales y el 5% a cámaras profundas.

En los ojos con ángulo cerrado-adosados, el 68% corresponde a cámaras estrechas, el 32% a cámaras normales, y el 0% a cámaras profundas.

Por último, en el grupo de ángulos cerrado-soldados, el 100% corresponde a cámaras estrechas.

CONCLUSIONES.—

1.—Se realizó un estudio biestadístico de medición de la profundidad de la cámara anterior, con el aparato de Jaeger, en 150 ojos pertenecientes a enfermos de glaucoma.

2.—Gonioscopia: El 74% de los ángulos fué abierto; de ellos, corresponde un 60% a ángulo amplio y abierto y un 14% a ángulo abierto estrecho. El 26% restante tenía ángulo cerrado; entre ellos, el 15% era cerrado-adosado y el 11% era cerrado-soldado.

3.—Nuestro grupo estaba constituido en un 88% de glaucoma crónico simple; glaucoma agudo 5%, sub-agudo 1%, glaucoma secundario 2% y glaucoma absoluto 3%.

4.—Profundidad de cámara anterior.

Se observó que el mayor porcentaje de los ojos en estudio (80%) presentaba cámaras inferiores a lo normal. Esto va en apoyo de lo clásicamente establecido en el sentido de que el glaucoma en general tiene cámara estrecha.

Correlaciones.—

Correlación entre profundidad de cámara anterior y gonioscopia.

5.—En general existe una correlación directa entre la profundidad de la cámara y el tipo de ángulo, aunque no siempre sucede así.

6.—Se deduce que existiendo una cámara profunda, lo probable es encontrar un ángulo abierto (90%); que en las cámaras de profundidad normal la proporción de ángulos abiertos es del 70% y la de ángulos cerrados del 30%, semejante a lo normal.

Cuando la cámara es estrecha, hay una mayor proporción de ángulos cerrados o cerrables, la mitad, pero no podemos asegurar que sea realmente un ángulo cerrado.

En otros términos, con una cámara profunda hay bantantes probabilidades de encontrar ángulos abiertos, pero con una cámara estrecha sólo existe el 50% de probabilidades de encontrar ángulos cerrados o cerrables.

7.—Correlación entre gonioscopia y profundidad de cámara.—

Cuando estamos en presencia de un ángulo cerrado, lo probable es que corresponda a una cámara estrecha, pero si nos encontramos frente a un ángulo abierto, existe sólo el 50% de probabilidades de que la cámara sea estrecha.

TRATAMIENTO QUIRURGICO DE LA EXOTROPIA EN "V" (*)

Dr. MARIO CORTES V., Sra. MARIA DE CORTES y Sra. MARIA RIVEROS (T. L.)
Cátedra Profesor Juan Verdaguer.— Departamento de Estrabismo.—
Hospital J. J. Aguirre. Santiago.

Introducción

En esta oportunidad voy a leer un breve resumen de un trabajo realizado en el Departamento de Estrabismo del Hospital J. J. Aguirre, con la valiosa colaboración de las señoras María de Cortés y María Riveros, a quienes expreso mi sincero reconocimiento.

Todos Uds. están familiarizados con la clasificación en cuatro grupos de los estrabismos horizontales, con factor vertical, propuesta por Urist (1, 2, 3, 4, 5, 6), de manera que, en esta ocasión, nos limitaremos a resumir sus características principales:

Grupo I. Esotropía en V.—Estos casos presentan elevación del ojo en aducción en las miradas a derecha e izquierda. La esotropía es mayor mirando cerca y abajo. La convergencia es buena y la visión binocular, en general, es satisfactoria.

Grupo II. Esotropía en A.—Los pacientes de este grupo tienen depresión del ojo en aducción en las miradas a derecha a izquierda. La esotropía es mayor arriba y en la visión de lejos. Presentan convergencia buena o regular y visión binocular satisfactoria.

Grupo III. Exotropía en V.—En este grupo hay elevación del ojo en aducción en las miradas a derecha e izquierda, mayor exotropía en la mirada directamente arriba y en la de lejos; convergencia y visión binocular buenas.

Grupo IV. Exotropía en A.—Se caracteriza por depresión del ojo en aducción en las miradas a derecha e izquierda, mayor exotropía mirando directamente abajo y en la visión de cerca y mala convergencia.

Este autor cree que las desviaciones verticales son secundarias a la disociación de los ojos por el estrabismo horizontal y expone una serie de argumentos par sustentar esta hipótesis, siendo el más importante el hecho de que si se corrige la desviación horizontal con lentes, ortóptica o cirugía, desaparece el factor vertical.

Supone que en los síndromes en V hay hiperación de los rectos medios en la esotropía y de los laterales en la exotropía. En los síndromes en A exis-

(*) Trabajo presentado en las Quintas Jornadas Chilenas de Oftalmología. 25-27 Nov. 1960.

tiría hipoacción de los externos en la esotropía y de los medios en la exotropía. De acuerdo a este criterio, la operación de elección en los síndromes en V, sería el debilitamiento de los medios en la esotropía y de los laterales en la exotropía. En cambio, en los síndromes en A, la operación indicada sería el refuerzo de los laterales en la esotropía y de los medios en la exotropía.

La cirugía de los rectos laterales tiene su mayor efecto en la desviación para lejos y en la mirada arriba, mientras que la cirugía de los rectos medios corrige de preferencia el estrabismo para cerca y abajo.

A continuación vamos a exponer las ideas de algunos autores sobre la cirugía de la exotropía, puesto que este trabajo trata exclusivamente sobre ella.

Post (7) dice que cuando la exotropía es mayor para cerca que para lejos, existe insuficiencia de convergencia y la operación indicada sería la resección del recto medio acompañada de retroinserción del recto lateral del mismo ojo o bien la resección bilateral de los rectos medios. En cambio, cuando el ángulo es mayor para lejos que para cerca habría exceso de divergencia y estaría aconsejada la retroinserción bilateral de los laterales.

Burian (8, 9) considera que la cirugía modifica solamente las condiciones mecánicas y no influye directamente sobre las condiciones inervacionales. Por este motivo afirma que es un error basarse en el comportamiento de la convergencia y divergencia, que son factores inervacionales, para elegir la operación adecuada. Esta elección deberá basarse en el comportamiento de las rotaciones de los globos oculares. Si una versión es exagerada deberá debilitarse el músculo correspondiente; en cambio, si es deficiente, se reforzará el músculo que actúa en esa dirección.

En el estrabismo divergente, monocular, con o sin ambliopía, aconseja la resección de uno o ambos medios, combinada con la retroinserción del externo del ojo desviado. La operación de elección del estrabismo divergente alternante es la resección bilateral de los medios. Cuando la desviación es pronunciada, puede combinarse con retroinserción de los laterales.

Mulberger (10, 11) clasifica los casos de exotropía no paralítica en cuatro grupos: intermitente, alternante, constante (monocular) y postoperatoria. En los dos primeros grupos aconseja la cirugía simétrica bilateral: retroinserción de los laterales, excepto cuando es remoto el punto cercano de convergencia, en que aconseja la resección bilateral de los medios. En la exotropía constante, monocular, la cirugía deberá limitarse al ojo desviado, generalmente ambliope, practicándose máxima retroinserción del lateral y resección del medio.

Krewson III expresa lo siguiente: en las exotropías grandes deben retroinsertarse ambos laterales y researse uno o ambos medios. Cuando se presenta insuficiencia de convergencia secundaria, el paciente tiende a fijar con un ojo y en estos casos aconseja operar en un primer tiempo dos músculos del ojo desviado. Con cierta frecuencia será necesario operar sobre el otro ojo en un segundo tiempo.

Knapp (12, 13) recomienda la retroinserción bilateral de los externos cuando la exotropía es intermitente y se presenta especialmente para lejos. Cuando el ángulo estrábico es igual para lejos y cerca aconseja practicar una operación combinada de retroinserción-resección en el ojo no dominante y, de acuerdo al resultado obtenido, operar uno o dos músculos del otro ojo.

En la exotropía alternante constante estima conveniente operar dos músculos de un ojo y, según el resultado, intervenir el otro ojo, tratando de con-

seguir una hipercorrección. En la exotropía monocular, constante, aconseja hacer el máximo de retroinserción resección en el ojo desviado.

Keith Lyle (14, 15) dice que en la exotropía constante o intermitente de 10 o más dioptrías prismáticas para lejos, se puede hacer tenotomía del lateral, ya que rara vez se produce sobrecorrección. Cuando el ángulo es menor de 10 dioptrías prismáticas es preferible retroinsertar el lateral. La resección de 5 mm. del recto medio corrige más o menos 8 a 10 grados. La operación se elegirá tomando en cuenta las versiones y el ángulo para lejos y cerca, fijando uno u otro ojo.

Duke-Elder (16) dice que la retroinserción y aún la tenotomía del externo dan poco resultado (5 grados) y que el avanzamiento del interno no es tan eficaz como el del externo. En la exotropía monocular, la operación de elección es el avanzamiento del medio, combinada, si es necesario, con la retroinserción del externo del ojo desviado. La misma operación se podrá practicar en el otro ojo cuando queda un ángulo residual. En la exotropía alternante recomienda el avanzamiento de uno o ambos medios, complementado con la retroinserción de uno o ambos laterales, en caso necesario.

En la revisión bibliográfica anterior, que no pretende ser completa, podemos ver que el criterio de los diferentes autores sobre la indicación del procedimiento quirúrgico en casos de exotropía es muy variable. Así, algunos toman en consideración las versiones, otros, la desviación de lejos y de cerca y, por último, Urist se basa de preferencia en el grado de desviación que hay en las miradas directamente arriba y abajo.

En este trabajo nos hemos guiado por el criterio de este último autor y tratamos de determinar qué modificación del ángulo se obtiene con la retroinserción de los laterales en la exotropía en V, que es la operación indicada en este grupo, y si es evidente que dicha intervención corrige más la desviación que existe hacia arriba.

Urist supone que en este grupo el mayor estrabismo arriba se debe a la hiperación de los laterales y, por consiguiente, recomienda debilitar estos músculos. Esta operación modificaría más la exotropía existente en las miradas para lejos y arriba.

Casos clínicos

El reducido número de pacientes que se comunica se debe a las siguientes razones: el pequeño porcentaje de exotropías, considerando todos los casos de estrabismo; el hecho de que no todos son de exotropía en V, ya que algunos caen en la clasificación de exotropía en A y otros tienen el mismo ángulo arriba y abajo. De los pacientes con exotropía en V, sólo algunos aceptan la operación, porque, en un porcentaje apreciable, son intermitentes. De los operados muchos no vuelven a control por residir fuera de Santiago, o no responden a las citaciones.

La primera dificultad que encontramos para diagnosticar una exotropía en V fué que en ninguno de los trabajos consultados se menciona la mínima diferencia que debe existir entre el ángulo hacia arriba y hacia abajo. Hemos considerado en forma arbitraria que debe existir una diferencia de por lo menos 10 dioptrías prismáticas y la mayoría de los casos que presentamos tienen más.

Hemos estudiado en forma exhaustiva diez casos de exotropía en V, realizando en todos ellos los siguientes exámenes: anamnesis, agudeza visual, refrac-

ción con atropina, fondo de ojo, visuscopía, "cover test" para lejos, "cover test" para cerca en nueve posiciones de mirada, punto próximo de convergencia, motilidad y estudio de las condiciones sensoriales al sinóptoro.

El comienzo de la desviación, de acuerdo a los datos proporcionados por los padres, varió desde el nacimiento hasta los seis años, siendo el término medio a los dos años. La edad de los pacientes, en la primera consulta, osciló entre los cinco y dieciséis años, con un término medio de 10,5 años.

La agudeza visual era normal, en ambos ojos, en siete niños; en uno existía una discreta ambliopía monocular y en los dos últimos la disminución binocular de la visión podía explicarse por fuerte astigmatismo y anisometropía. Este hallazgo está de acuerdo con las observaciones de la mayoría de los autores, en el sentido de que la ambliopía estrábica es mucho menos frecuente en la exotropía que en la esotropía.

El fondo de ojo fué normal en todos los enfermos, por lo tanto no existe ningún caso de exotropía secundaria en esta serie.

La refracción, determinada con cicloplegia, fué la siguiente: tres casos de hipermetropía simple, grado pequeño; cinco casos de hipermetropía y astigmatismo; un caso de astigmatismo hipermetrópico en un ojo y miópico en el otro; por último, un caso de miopía, astigmatismo miópico y anisometropía. Estos resultados corroboran los obtenidos por varios autores y van en contra de la enseñanza clásica, originada en la teoría de Donders, de que el estrabismo divergente se presenta de preferencia en los miopes. En dos casos se consideró conveniente prescribir anteojos.

El punto próximo de convergencia se consideró dentro de los límites normales en tres casos; en cuatro fué de 12, 10, 14 y 10 cms. respectivamente, y en los tres restantes no se midió.

En relación a las condiciones sensoriales, en ocho se constató supresión al sinóptoro y en dos había fusión. En seis pacientes se hicieron ejercicios anti-supresión en el preoperatorio, de los cuales cuatro mejoraron.

El ángulo de desviación se midió con el método del "cover test" y con prismas. La desviación vertical característica de este grupo, según Urist, es la elevación bilateral en aducción. En la pequeña serie que presentamos se encontraron siete casos de elevación unilateral en aducción — cinco del ojo izquierdo y dos del derecho—, un caso de elevación bilateral y dos casos sin desviación de altura.

En todos los enfermos se practicó retroinserción bilateral de los externos, de 7 a 8 mm. en ocho pacientes y de 5 mm. en dos. El control postoperatorio se hizo de uno a catorce meses después de la intervención, con un promedio de 5,9 meses.

Los resultados obtenidos con esta intervención, tomando en cuenta las miradas directamente arriba, de frente y directamente abajo, que son las que más nos interesan, son las siguientes:

La desviación media hacia arriba, antes de la intervención, era de 39 dioptrías prismáticas, la máxima de 45 y la mínima de 30. Después de la operación encontramos una desviación media de 33 dioptrías, lo que significa una reducción de 6 dioptrías en el ángulo estrábico, que desde el punto de vista práctico carece de importancia.

En la mirada de frente, constatamos una reducción de nueve dioptrías (28 antes de la operación y 19 después), modificación que, a nuestro entender, tampoco tiene valor práctico.

En la mirada abajo la desviación media preoperatoria era de 10,6 dioptrías y en el control postoperatorio se comprobó un ángulo estrábico de 14,2 dioptrías. Es indudable que la desviación no aumentó como consecuencia de la cirugía y este hecho puede explicarse por fallas en el método de medición empleado, o bien por variabilidad del ángulo que presentan estos enfermos.

Resumen y conclusiones

- 1.—Se revisa la literatura relacionada con los síndromes en A y en V. La elección del procedimiento quirúrgico en la exotropía depende, según algunos autores, del estudio de las versiones; según otros, del comportamiento de las vergencias; por último, Urist aconseja tomar en consideración el ángulo estrábico en las miradas directamente arriba y abajo. Este autor sostiene que en la exotropía en V hay hiperacción de los rectos laterales y, por lo tanto, la operación indicada es la retroinserción de estos músculos.
- 2.—En el presente trabajo hemos considerado este último criterio en el tratamiento de 10 casos de exotropía en V. En todos se practicaron en el preoperatorio los siguientes exámenes: anamnesis, agudeza visual, refracción con atropina, fondo de ojo, visuscopía, "cover test" y prismas, punto próximo de convergencia, motilidad y estudio de las condiciones sensoriales al sinoptóforo.
- 3.—Consideramos que para catalogar un caso como de exotropía en V, debe existir una diferencia mínima de por lo menos 10 dioptrías en las miradas arriba y abajo. En nuestra serie hubo una diferencia media de 19 dioptrías.
- 4.—En los diez pacientes se practicó retroinserción bilateral de los externos de 7 a 8 mm. en ocho y de 5 mm. en dos.
- 5.—El promedio de desviación hacia arriba antes de la intervención era de 39 dioptrías y después de la intervención fue de 33 dioptrías. Consideramos que esta reducción carece de importancia práctica.
- 6.—La desviación media, en mirada de frente, era de 28 dioptrías antes de la operación, y fue de 19 dioptrías después, disminución que tampoco tiene valor.
- 7.—En la mirada abajo el ángulo estrábico promedio era de 10,6 dioptrías en el preoperatorio y fué de 14,2 después de la cirugía. Este discreto aumento puede explicarse por errores del método de medición, por la variabilidad del ángulo o por la evolución natural de la exotropía.
- 8.—Considerando el resultado poco satisfactorio obtenido con esta intervención, en el futuro practicaremos otro tipo de cirugía y comunicaremos nuestra experiencia.

B I B L I O G R A F I A

- 1.—Urist, M. J: Horizontal squint with secondary vertical deviations. *Arch. Ophth.*, 46: 245, 1951.
- 2.—Urist, M. J: Surgical treatment of Esotropia with bilateral elevation in adduction. *Arch. Ophth.* 47: 220 (Feb.), 1952.
- 3.—Urist, M. J: Surgery in Exotropia. *Am. J. Ophth.*, 38: 178, 1954.
- 4.—Urist, M. J: Esotropia with Bilateral Depression in adduction. *Arch. Ophth.* 55: 509, 1956.

- 5.—Urist, M. J: The Effect of Asymmetrical horizontal muscle surgery. Arch. Ophth. 59: 247 1958.
- 6.—Urist, M. J: So-Called A and V syndromes. Am. J. Ophth, 46: 83g, 1958.
- 7.—Post, L. T.: Surgical Management of Strabismus. Am. J. Ophth, 32: 345, 1949.
- 8.—Burian H. M: Surgery of Extraocular muscles. Part I. Am. J. Ophth, 33: 380-577, 1950.
- 9.—Burian, H: Strabismus: Review of the Literature. Arch. Ophth. 44: 146, 1950.
- 10.—Mulberger, R: Surgical Management of Intermittent Exotropia. Arch. Ophth. 51: 904, 1954.
- 11.—Mulberger, R. D: and Mc Donald P. R.: Surgical Management of Non-Paralytic Exotropia. Arch. Ophth. 52: 664, 1954.
- 12.—Knapp, P: Intermittent Exotropia: Evaluation of Therapy. Arch. Ophth. 51: 410, 1954.
- 13.—Knapp, P: Strabismus Ophthalmic Symposium II, Saint Louis, C. V. Mosby Co. 1958, p. 354.
- 14.—Lyle T. K: Worth and Chavasse's Squint. London Bailliere, Tindall and Cox. 1950 p. 113, 282.
- 15.—Lyle T. K. and Jackson: Practical Orthoptics in the Treatment of Squint. London. H, K, Lewis & Co. Ltd. 1953 p. 161.
- 16.—Duke-Elder, W. S.: Text-Book of Ophthalmology Vol. IV: St. Louis, C, V, Mosby Co., 1949, p. 3846, 4019, 4009.

TRATAMIENTO ANTICOAGULANTE EN LAS TROMBOSIS VENOSAS RETINALES (*)

DRS. LEON RODRIGUEZ G. Y JOSE DALL' BORGIO.

Hospital Regional de Concepción.

El enorme entusiasmo con que se usan los anticoagulantes en el tratamiento de las trombosis venosas retinales y los resultados funcionales, tan poco halagadores en un gran porcentaje de casos y bastante satisfactorios en otros aparentemente similares, llevan a pensar que no se trata de una enfermedad única, sino más bien de la manifestación de una serie de factores que por diferentes mecanismos conducen a la obstrucción de alguna rama venosa retinal.

Duke-Elder dice textualmente, refiriéndose al tratamiento de las trombosis venosas retinales: "el tratamiento es poco satisfactorio porque el daño se hace precoz y rápidamente". Esto se explica si recordamos algunos detalles de la fisiología retinal: la retina posee sólo una escasa cantidad de glicógeno, por lo tanto su metabolismo depende del suministro de glucosa de la sangre circulante; la interrupción de la circulación retinal, aun por breves minutos, produce daños irreparables. Un detalle muy importante es que la retina normal puede sacar glucosa del cuerpo vítreo y usarla en su metabolismo (2). Estos hechos hacen pensar que las alteraciones hemodinámicas derivadas de una trombosis producen un desconcierto metabólico retinal en que, por una parte, falla el suministro de glucosa y, por otra, hay retención de catabolitos, que serían los responsables de las cicatrices retinales que producen el daño visual.

Frente al tratamiento anticoagulante, las estadísticas varían mucho en sus resultados; la literatura europea más reciente es bien categórica en afirmar que ella no modifica la evolución de las trombosis venosas retinales (3 y 4).

Desde el punto de vista funcional, hay que meditar en si en el momento en que se inicia el tratamiento anticoagulante hay o no daño retinal. Si desgraciadamente estamos en este período, seguramente será poco efectivo, porque si bien es cierto que se acelera la permeabilización del trombo y se estimula la neoformación de vasos, que mediante una circulación vicariante restablece las condiciones hemodinámicas normales, la retina está irreparablemente dañada.

Ahora bien, frente a una retina funcionalmente intacta, o escasamente dañada, que pueda aprovechar para su metabolismo alguno de los mecanismos

(*) Trabajo presentado a las Quintas Jornadas Chilenas de Oftalmología, 25-27 Nov. 1960.

te si en el mismo vaso hay aún vestigios de circulación. La magnitud del daño retinal dependerá no sólo de la intensidad de la trombosis y de su topografía, sino además de las condiciones del paciente respecto de la indemnidad de los mecanismos de resorción, que son los responsables de las lesiones residuales.

Berta Klien (5) hizo un estudio anatomopatológico de 21 ojos con trombosis o pretrombosis venosas retinales y llegó a la conclusión de que existían de urgencia que posee, seguramente podremos actuar con éxito, especialmente tres mecanismos patogénicos distintos, frente a los cuales el tratamiento anticoagulante actúa de diferentes maneras:

A.—Trombosis por oclusión externa con proliferación endotelial secundaria. Habría una compresión venosa a nivel de la lámina cribosa provocada por una proliferación del tejido conectivo arterial, lo que produciría una proliferación irritativa del endotelio venoso, que acelera la oclusión del lumen. El estrechamiento del lumen predispone a la formación de un trombo, especialmente si hay retardo de la circulación venosa.

B.—Trombosis por estasis y formación de un trombo primario. La condición principal es un retardo brusco en la circulación venosa retinal que reduce la presión de la vena central a cifras inferiores a la tensión intraocular, de tal modo que se produce un colapso venoso. Las causas del retardo de la velocidad circulatoria serían numerosas: espasmos arteriales (hipertonía maligna), disminución brusca de la P. A., discrasias sanguíneas, etc.

C.—Trombosis por enfermedad venosa primaria. Sería de 2 tipos: 1º De tipo degenerativo con lesiones del endotelio. 2º De carácter inflamatorio. En estos casos no tendría valor el tratamiento anticoagulante.

En el tipo A de mecanismo, en los casos de comienzo brusco, hay una enfermedad general (hipertensión, diabetes, etc.) que produce además una lesión primaria del endotelio venoso; en estos casos, si la oclusión venosa es total, el tratamiento anticoagulante no tendría valor. En cambio, en los casos de comienzo lento, el estado general es bueno; aquí el tratamiento anticoagulante tiene una acción francamente efectiva.

En el tipo B de mecanismo, no hay evidencia de compresión de la vena, sino solamente signos de colapso; tampoco hay signos de arterioesclerosis y los cruces arteriovenosos son normales.

En el tipo C de mecanismo las trombosis por lesión inflamatoria venosa no se beneficiarían con el tratamiento anticoagulante; en cambio los antibióticos y esteroides tendrían una acción favorable. Uno de nuestros casos (AGG), hombre joven con perfecto estado general y que empezó precozmente su tratamiento, empeoró cada vez más hasta terminar en un glaucoma hemorrágico doloroso. Mirado ahora este caso impresiona como perteneciente a este grupo,

porque en su estado general no había una razón que explicara la magnitud de su proceso.

Los pacientes con lesiones degenerativas venosas siempre sufren de una afección general; hipertensión de larga evolución, diabetes con retinopatía específica, insuficiencia cardíaca descompensada, etc. En general, responden mal a los anticoagulantes. Sería beneficioso el empleo de antiespasmódicos, ya que evitaría la vasoconstricción refleja derivada del mismo proceso.

Analizando en general sus resultados, B. Klien le da máximo valor al tratamiento anticoagulante en las pretrombosis y da los síntomas oftalmoscópicos de la misma, los que conocimos en la presentación que sobre este tema hizo el Prof. Verdaguer en 1957. De estos síntomas me parece que el más práctico para el oftalmólogo es el estudio del pulso venoso retinal, que desaparece en todas las ramas en caso de trombosis de la vena central o solamente en la ra-

ma afectada si la afección es localizada, con conservación del mismo en las ramas indemnes. Además de los hallazgos típicos del fondo de ojo, hay síntomas subjetivos más o menos claros: escotomas paracentrales, oscurecimiento de la visión en los períodos de somnolencia y sensación de plenitud en la cabeza.

Material de estudio

Hemos estudiado 21 casos de trombosis venosas retinales de diferentes tipos cuyos resultados generales se exponen a continuación.

Dado el objetivo de esta presentación, vamos a considerar solamente el resultado visual al final del tratamiento, que arbitrariamente hemos fijado en 6 meses, porque creemos que el resultado alcanzado en este lapso es suficiente para formarse un juicio acerca de él.

Los cambios en el fondo de ojo son muy conocidos de todos, de manera que no los vamos a enunciar.

El resultado visual será analizado considerando la rama afectada, la iniciación del tratamiento, las complicaciones oculares y el estado general del paciente.

CUADRO Nº 1

Nombre	Nº Observ.	S	Edad	Diagnóstico	Com. Tratam.	VISION			Tensiór	Fondo de Ojo		Estado general	Complicación	Result	
						Entrada	1 mes	3 meses		6 meses	1 mes				6 meses
A.L.D.	96490	F	48	T.V.C.R.	15 días	m/m	=	=	=	24	=	=	—	—	I
F.J.Z.	108454	F	25	T.V.C.R.	1 mes	5/30	=	=	=	22	=	=	Diabetes	—	I
E.V.L.	136547	M	35	T.V.C.R.	15 días	5/50	=	=	0	18	=	Impr.	Gl. hemorrag.	—	P
S.A.H.	41732	F	48	T.R.N.	1 mes	5/50	=	=	=	20	=	=	Hipertensión	Gl. hemorrag.	I
M.S.R.	309946	M	46	T.V.C.R.	4 días	c. d.	=	1/50	3/50	20	=	sana	—	Gl. hemorrag.	M
L.G.V.	324331	M	22	T.V.C.R.	15 días	5/7.5	5/5	5/20	4/50	35	=	=	—	—	P
B.E.P.	339075	M	60	T.V.C.R.	10 días	5/20	4/50	1/50	0	45	=	Impr.	Escl. Hip.	Gl. hemorrag.	P
D.C.M.	350403	M	44	T.V.C.R.	15 días	m/m	=	=	=	24	=	=	—	—	I
M.V.C.	250488	M	69	T.V.C.R.	2 meses	m/m	=	=	=	20	=	+	Diab. Hiper.	Hgia. Vítrea	I
A.G.G.	253856	M	24	T.R.T.	6 días	c. d.	luz	=	0	55	=	=	—	Gl. hemorrag.	P
F.B.B.	372332	M	77	T.V.C.R.	8 días	c. d.	⇒	=	=	23	=	+	Esclerosis	—	P
F.C.L.	219325	F	36	T.R.T.	28 días	c. d.	=	=	=	17	+	+	—	Hgia. musc.	I
H.C.M.	5839	M	62	T.R.T.	1 sem.	1/50	2/50	4/50	5/50	17	+	sana	Diabetes	Hgia. musc.	M
A.B.Z.	6469	F	67	T.R.N.	20 días	5/50	=	5/30	5/50	20	+	sana	Escl. Hip.	—	I
D.R.	9180	F	60	T.R.T.	1 mes	5/20	5/11	5/30	5/20	17	+	+	Escl. Hip.	—	I
C.M.B.	5302	M	53	T.V.C.R.	2 días	luz	0	0	0	80	—	—	Diab. Escl. Hip.	Gl. hemorrag.	P
I.D.D.	4953	M	52	T.V.C.R.	1 mes	m/m	=	=	=	18	=	=	Hipertensión	Trat. mal hech.	I
I.J.G.	4987	F	53	T.R.T.	1 día	5/30	5/15	5/15	5/7.5	14	+	sana	—	—	M
A.Z.	7020	F	75	T.R.T.	10 días	4/50	=	3/50	luz	17	=	Impr.	Escl. Hip.	Hgia. Vítrea	P
C.R.F.	9952	F	49	PRETROM	2 meses	5/7.5	=	=	=	20	=	=	Escl. Hip.	—	I
J.N.S.	7706	M	57	PRETROM	2 días	5/30	=	=	no	17	=	no	Diab. Escl. Hip.	Muerte Tr. Cereb.	I

RESULTADOS.—

Los 21 casos tratados corresponden a :

- 11 casos de trombosis de la vena central
- 8 casos de trombosis de rama y
- 2 casos de pretrombosis.

El resultado visual al final del tratamiento se resume en el cuadro siguiente :

TIPO DE TROMBOSIS	Nº CASOS	RESULTADO VISUAL		
		Mejor	Igual	Peor
Vena Central	11	1	6	4
Ramas Temporales	6	2	2	2
Ramas Nasaes	2	-	2	-
Pretrombosis	2	-	2	-

Este resultado visual, analizado desde el punto de vista del comienzo del tratamiento, da el siguiente resultado :

COMIENZO TRATAMIENTO	RAMA COMPROMETIDA			R.	V. Central	Ramas	Pr.Tr.
	V. Central	Ramas	Pr.Tr.				
1 a 7 días	2	3	1	M	1	2	-
				I	-	-	1
				P	1	1	0
8 a 15 días	2	1	-	M	-	-	-
				I	1	1	-
				P	1	-	-
15 a 30 días	4	3	-	M	-	-	-
				I	2	2	-
				P	2	1	-
31 a 60 días	3	1	1	M	-	-	-
				I	3	1	1
				P	-	-	-

Analizando el período en que se inició el tratamiento, vemos que los resultados son muy dispares y no sirven como índice para medir su efectividad. Si el más alto porcentaje de mejorías estuviera en el grupo 1, podríamos concluir que es un factor importante en la recuperación visual, pero los casos están distribuidos de manera más o menos homogénea en los 4 grupos y los resultados visuales son también muy semejantes.

Por esto, es necesario relacionar otros factores entre sí para poder tener una visión de conjunto; vamos a separar los casos según el resultado visual:

MEJOR VISION (3 CASOS).

TIPO DE TROMBOSIS	Nº CASOS	COM. TRAT.				GLAUCOMA HEMORRAGICO	HEGIA VITREA	HIPERT. ART.	ARTER. ESCL.	DIAB.
		1	2	3	4					
Vena Central	1	1	-	-	-	-	-	-	-	-
Ramas	2	2	-	-	-	-	-	-	-	1
Pretrombosis	-	-	-	-	-	-	-	-	-	-

Del análisis de los casos que mejoraron la visión durante el tratamiento, se deduce que en ellos el comienzo del tratamiento fue precoz, el estado general de los pacientes era bueno, salvo un caso de diabetes, y no hubo complicaciones oculares.

PEOR VISION (6 CASOS).

TIPO DE TROMBOSIS	Nº CASOS	COM. TRAT.				GLAUCOMA HEMORRAGICO	HEGIA VITREA	HIPERT. ART.	ARTER. ESCL.	DIAB.
		1	2	3	4					
Vena Central	4	1	1	2	-	4	-	2	2	1
Ramas	2	1	1	-	-	1	1	1	1	-
Pretrombosis	-	-	-	-	-	-	-	-	-	-

Los casos que empeoraron la visión durante su tratamiento lo hicieron siempre como consecuencia de una complicación, de las cuales el glaucoma hemorrágico acapara el más alto porcentaje (5 casos) y otra es una hemorragia vítrea. Estos pacientes, en su mayoría, eran hipertensos, arterioescleróticos o diabéticos. La forma de comienzo del tratamiento es muy variable y no es responsable, en estos casos, del fracaso visual.

IGUAL VISION (12 CASOS).

TIPO DE TROMBOSIS	Nº CASOS	COM. TRAT.				GLAUCOMA HEMORRAGICO	HEGIA VITREA	HIPERT. ART.	ARTER. ESCL.	DIAB.
		1	2	3	4					
Vena Central	6	-	1	2	3	-	1	1	1	2
Ramas	4	-	-	3	1	1	-	4	2	-
Pretrombosis	2	1	-	-	1	-	-	2	2	1

Este grupo forma la mayoría de los pacientes sometidos a tratamiento anticoagulante. El comienzo del tratamiento se inclina más bien a las formas tardías. El estado general de los pacientes muestra un marcado compromiso hipertensivo y arterioesclerótico; también encontramos la más alta proporción de diabéticos. En cuanto a las complicaciones, vemos que son escasas y que responden bien al tratamiento. Este grupo reúne, al parecer, los casos benignos pero de tratamiento tardío. Queda la duda sobre si estos casos tratados oportunamente hubieran tenido un mejor resultado funcional.

COMPLICACIONES

TIPO DE TROMBOSIS	GLAUCOMA HEMORRAGICO	HEMORRAGIA VITREA	TROMBOSIS CEREBRAL
Vena Central	4	1	-
Ramas	2	1	-
Pretrombosis	-	-	1

Respecto de las complicaciones, vemos que el glaucoma hemorrágico figura en primer plano, y que ataca generalmente a los casos de trombosis de la vena central. Este hecho es curioso, porque la mayoría de los autores da la más alta frecuencia de glaucoma en las trombosis de rama. Frente a este problema, surge la duda de cuál es la verdadera relación entre estas dos enfermedades.

Landolt (6), estudiando la anatomía patológica de ojos enucleados por glaucoma hemorrágico secundario a trombosis de la vena central, con y sin antecedentes de glaucoma primario, no encuentra diferencias histológicas que hagan pensar en que son cuadros distintos. Además, llama la atención sobre el hecho de que gran parte de las trombosis de vena central se presentan en ojos glaucomatosos no diagnosticados.

Si pensamos en los tipos etiopatogénicos propuestos por B. Klien, vemos que un grupo de trombosis se presenta por colapso venoso determinado por una ruptura de la relación entre la tensión ocular y la presión venosa.

Este modo de pensar de ambos autores encuentra, en los casos estudiados por nosotros, si no plena justificación, al menos una gran concordancia, lo cual nos inclina a creer que entre ambas afecciones existe una acentuada correlación.

En cuanto a las hemorragias vítreas, podrían atribuirse a una complicación del tratamiento, pero los dos casos eran pacientes hipertensos y arterioescleróticos y uno de ellos tenía además diabetes. Como no presentaron otro tipo de manifestaciones de intolerancia por el tratamiento, se atribuyó esta complicación a una manifestación de la afección general.

Uno de nuestros pacientes con pretrombosis, portador de hipertensión, arterioesclerosis y diabetes muy mal compensadas, falleció durante su tratamiento de una trombosis cerebral. Este caso lo relato sin comentarios, porque su interpretación saldría un poco de nuestro objetivo.

Conclusiones

- 1.— La indicación más precisa del tratamiento anticoagulante está en las pre-trombosis retinales. El tratamiento debe prolongarse hasta que desaparezca el peligro de oclusión venosa.
- 2.— Teóricamente el tratamiento anticoagulante tiene acción efectiva en algunos casos etiopatogénicos determinados, pero clínicamente es casi imposible determinarlos; por esto, y ante la duda, es mejor iniciarlo, y lo más precozmente posible. Frente a un caso que mejora la visión, hay que pensar que el tratamiento fué efectivo, especialmente en aquellos casos en que se compromete una rama alejada de la mácula y que ven alterada su visión por el edema retinal. El rápido restablecimiento de las condiciones hemodinámicas mejora el metabolismo retinal, acelera la resorción de toxinas y por consiguiente disminuye las cicatrices retinales.
- 3.— Las afecciones generales (diabetes, hipertensión, arterioesclerosis) son factores negativos frente al éxito funcional del tratamiento de las trombosis retinales. Esto se debe, probablemente, a una alteración de los mecanismos normales de resorción de toxinas. También tienen importancia las alteraciones de las proteínas sanguíneas.
- 4.— La complicación más grave y frecuente de nuestros casos fue el glaucoma hemorrágico, no sólo por la falta absoluta de recuperación visual, sino también por el fracaso de su tratamiento médico y quirúrgico (ciclodiatermia). Lo consideramos una complicación porque a pesar de los argumentos que lo sindicamos como agente causal de principal importancia, no tenemos por el momento evidencia de ello.

Resumen

En general, la mayoría de nuestros casos no mejoró la visión al término del tratamiento; la mayor parte de éstos eran pacientes con mal estado general y el tratamiento fue tardío. Los casos que mejoraron la visión comenzaron precozmente el tratamiento y eran pacientes con buen estado general. En cambio, los casos que empeoraron lo hicieron en su mayor parte por las graves complicaciones oculares aparecidas.

Tratamiento empleado

El tratamiento anticoagulante empleado ha sido siempre el mismo, para no tener la posibilidad de una variación por este motivo. El tratamiento utilizado fue el siguiente:

- 1.— Se inició con heparina sódica intravenosa en dosis de 50 mg. cada 6 h., durante 2 días.
Posteriormente se bajó a 50 mg. cada 12 h. por un día y por último se usaron 50 mg. cada 24 h. por cinco días.
- 2.— Fenilhindandiona en dosis de 100 mg. durante tres días, y dosis posteriores según fueran los controles sanguíneos, que son variables de un enfermo a otro.

- 3.— Después de la suspensión del tratamiento heparínico intravenoso, se continuó con heparina por vía bucal en dosis de 90 mg. diarios, con lipocaico en dosis de 120 mg. diarios. La duración de este tratamiento fué de 4 a 6 meses, según la evolución del enfermo.

CONTROL. Se controló el tiempo de protrombina, el tiempo de resistencia a la heparina "in vitro", el tiempo de citrato de Losner y la coagulación de la sangre "in toto".

Se consideraron como útiles la protrombina entre 10 y 30%, el tiempo de citrato entre 45-60 minutos y la heparina "in vitro" entre dos y tres veces el tiempo normal del individuo. El tiempo de coagulación se utiliza sólo como control de seguridad.

B I B L I O G R A F I A

- 1.—Duke-Elder. Text Book of Ophthalmology. Vol. III. pag. 2587.
- 2.—Pirie and van Heyningen. Biochemistry of the Eye. pá. 205.
- 3.—Glees M. Über Erfahrungen mit Thrombocid beider Zentralvenenthrombose. (Mit allgemeinen Bemerkungen zur Anwendung von Antikoagulation hicubei). Univ. AUGENHEILK. Köln. CLIN. MBL. AUGENHEILK. 1959, 134/6 (807-812).
- 4.—Witmer R. "Zur Behandlung der Retina - venethrombosen. Erfahrungen mit pyrogenem Lipopolysaccharide in Kombination mit Antikoagulantien. Univ. Augenklin. Bern. KLIN. MBL. AUGENHEILK. 1959, 134/6 (797-807).
- 5.—Bertha A. Klien and John H. Olwin. A Survey of the Pathogenesis of Retinal Venous Occlusion. Arch. Ophth. 56: 207-247. 1956.
- 6.—Landolt E. Zürich Ophthalmologica. 135: 427-431. 1958.
- 7.—Verdaguer P. Juan. Pretrombosis de la Vena Central de la Retina. Arch. Chil. de Oft. VII, 40: 56-62, 1958.
- 8.—Verdaguer P. Juan. Tratamiento de las Trombosis Venosas Retinales. Arch. Ch. de Oft. Vol. XIII. 37: 121-133, 1956.
- 9.—D'Arrigo P. and Mondio M. Sul Trattamento Ambulatoriale delle Trombosi Retiniche con Estere dell'acido Bis 3:3 (4 ossicumarinil) - acético. Univ. Messina. Ins. di Clin. Oculist., Patol. Spec. Med. e Senctot. Med. C. Ital. Oftal. 1958, 11 5 (426-454).
- 10.—Harold F. Spaiter. Abnormal Serum Proteins and Retinal Vein Thrombosis, Arch. Ophth. 62: 868-881: 1959.

LA IMPORTANCIA DEL ENDOTELIO CORNEAL EN LA QUERATOPLASTIA (*)

DR. JORGE SILVA FUENTES.

Servicio de Oftalmología. Jefe: Dr. René Contardo. Hospital San Fco. de Borja, Santiago

El presente trabajo se realizó en el Eye Bank for Sight Restoration, Inc., del Manhattan Eye, Ear and Throat Hospital de la ciudad de New York, en 1960, mientras el suscrito realizaba un curso teórico y práctico sobre cirugía corneal.

Este trabajo se basa en las afirmaciones que diversos especialistas en córnea dieron a conocer durante un "meeting" realizado en este centro en el mes de Julio de 1960.

En este "meeting" intervinieron los doctores R. T. Paton, Herbert M. Katzin, H. H. Chi, C. C. Teng y Miguel Martínez, del Manhattan Eye, Ear and Throat Hospital de New York, el Dr. F. W. Stocker, de Carolina del Norte y F. Dolhmann, de Boston, Mass.

El suscrito fue comisionado para reunir los diferentes conceptos emitidos sobre este tema, lo que se halla contemplado en el curso sobre cirugía corneal que se da en ese hospital.

Cronológicamente el endotelio corneal pudo ser demostrado clínicamente desde que Gullstrand introdujo la Lámpara de Hendedura en el campo de la oftalmología en 1911.

La primera descripción clínica de los cambios endoteliales fue hecha por Vogt, en 1921. Posteriormente varios investigadores como Graves, Friedenwald, Goar, Stocker, Lloyd, Thomas y Frayer reconocieron que la llamada "distrofia de Fuchs" era el último estado de una condición previa que es la distrofia endotelial (cornea guttata). Los hallazgos histológicos fueron descritos como cambios degenerativos del endotelio corneal con excrecencias en la Descemet y ocasionalmente duplicación de ella.

Los investigadores Chi, Teng y Katzin, del Manhattan Eye, Ear and Throat Hospital de New York, en sus trabajos sobre endotelio corneal, sostienen que los hallazgos esenciales histopatológicos aparecen primeramente en el endotelio. Los cambios en la Descemet, estroma y epitelio son secundarios.

El porqué se producen estos cambios es hasta la fecha desconocido. Se acepta que la membrana Descemet es un producto del endotelio y que ésta se regenera cuando el endotelio está intacto y no lo hace cuando el endotelio está ausente.

Según Chi, Teng y Katzin, la regeneración se realiza por un proceso de amitosis en el endotelio corneal. La cicatrización se acompaña de activación, migración y multiplicación celular.

(*) Trabajo presentado a la Sociedad Chilena de Oftalmología, 30-XII-60.

Para A. Ray Irvine existe una diferencia en la concentración de células endoteliales entre el centro y la periferia de la córnea en la Queratopatía Bujosa, siendo en el centro un 15% menor que en la periferia. Ello se debe a que esta enfermedad compromete más severamente la porción central del endotelio desde un comienzo. Por esta razón, Paton, Stocker y Katzin afirman que para que la queratoplastia pueda tener éxito, debe haber una buena cantidad de endotelio periférico presente. En otras palabras, el injerto debería ser lo suficientemente extenso para que incluya todas las partes enfermas de la córnea, las que serían reemplazadas por tejido sano.

El éxito de un trasplante corneal depende en gran parte de la observación clínica y del estudio patológico del endotelio en el ojo donante y en el receptor, lo que redundará en obtener un trasplante transparente en el mayor número de casos.

Los estudios sobre los cambios histopatológicos del endotelio del ojo donante en la heladera, aunque la córnea macroscópicamente permanezca clara y transparente, al examen practicado con la lámpara de hendidura y biomicroscopio corneal, muestran cierto grado de nublamiento del estroma. Así para Stocker (láminas I, II y III) a las pocas horas se observa un arrugamiento de la membrana Descemet. A las 24 hrs. formación de pequeñas vacuolas. A las 48 hrs., las vacuolas aumentan de tamaño. A las 96 hrs. se observan enormes vacuolas en compañía de algunas células con fenómenos de autólisis. Por esta razón la mantención de ojos en la heladera por un tiempo prolongado produce efectos desfavorables en el endotelio corneal. El uso de material dentro de las 24 primeras horas es lo mejor para los trasplantes penetrantes según Stocker. Para Paton, Katzin y Dolhmann los ojos con más de 48 hrs. no deben ser utilizados. Para estos autores, la erosión del epitelio no es considerada como un factor importante, siempre que el ojo vaya a ser utilizado pronto, ya que de cualquier modo el epitelio será restituido. El edema del epitelio de por sí no constituye una contraindicación para el uso de estos ojos para transplantarlos, pero cuando el estroma central se halla edematoso, se descarta el ojo para la plantación. Para ellos, tiene más valor el aspecto del ojo que el número de horas post-mortem, pero recalcan que los ojos con más de 48 hrs. sólo los utilizan en contadísimas ocasiones.

Los estudios de preservación en aceite mineral han demostrado que el endotelio conserva más viabilidad cuando ha sido aislada la córnea del ojo donante y sumergida a una temperatura de más de 4 a 5 grados centígrados. Sin embargo, la necesidad imperiosa de efectuar un lavado perfecto de la córnea donante antes de transplantarse no ha llevado este método a la práctica diaria.

Cuando se usan córneas de sujetos ancianos para estas operaciones, es obligatorio el saber que están exentas de distrofia endotelial o cornea guttata, ya que su trasplante puede desarrollar una distrofia de Fuchs.

Además, hay que tener mucho cuidado de no lesionar el endotelio al remover el injerto de la córnea donante.

Aún existe gran debate sobre el futuro que siguen las células endoteliales del trasplante donante. Los estudios más modernos parecen aclarar un poco el argumento y se tiene suficiente base científica para pensar que la presencia y vitalidad del endotelio corneal juegan un papel de primordial importancia en la claridad y transparencia futuras del trasplante.

Puntos importantes que deben ser considerados, según Stocker, en las operaciones de Injerto de Córnea en casos de distrofia endotelial-epitelial:

1. Injertos Penetrantes :

- a.— La queratoplastia deberá ser realizada tan pronto como la reducción de agudeza visual se haga notoria (alrededor de 20/200), antes de que la totalidad de la córnea sea dañada severamente.
- b.— Practicar injertos grandes, eliminando lo más que se pueda de la parte enferma de la córnea del paciente.
- c.— Para una mejor coaptación y hermeticidad se aconseja usar suturas borde a borde.
- d.— El material donante deberá ser particularmente fresco, habiendo permanecido en la heladera no más de 24-48 hrs.
- e.— El material donante deberá ser biomicroscópicamente y cuidadosamente estudiado para así evitar la córnea guttata o el transplante de material con patología microscópica, como pequeños leucomas o distrofias endotelio-epiteliales que pasarían fácilmente inadvertidos sin la ayuda de este valioso instrumento.
- f.— Algunos investigadores aconsejan el uso preferente de material donante que pertenezca a personas menores de 40 años. Otros creen que se puede usar material de personas ancianas siempre y cuando el arco senil no sea muy aparente, pues en caso de transplantarse en estas condiciones permanecerá así por varios años.
- g.— Stocker aconseja, para evitar sinequias anteriores y por lo tanto glaucoma secundario, practicar 4 iridectomías basales (2-4-8-10). Otros no las hacen sino en casos muy especiales. Algunos prefieren practicar previamente operaciones antiglaucomatosas en ojos sospechosos de hipertensión intraocular. Posteriormente colocar aire en cámara anterior al final de la operación y usar mióticos en el pre y post-operatorios.

2. Injertos Lamelares :

Se deben realizar en :

- a.— En ojos afáquicos.
- b.— En los ojos fáquicos si el efecto terapéutico sobre la queratitis es lo principal, en lugar de la restauración de la agudeza visual.
El resultado visual de los injertos lamelares difícilmente alcanza al de los penetrantes, pero ellos parecen estar indicados en casos de distrofias endotelio-epiteliales secundarias a la extracción de catarata (Dolhmann).
Un injerto penetrante en un ojo afáquico es técnicamente muy difícil de realizar y representa un gran riesgo para el futuro del ojo. El lamelar, en cambio, es menos peligroso y más fácil de llevar a cabo.

RESUMEN:

Se recalca la importancia que tiene el endotelio corneal en la queratoplastia.

Se aconseja usar como procedimiento de rutina el examen de la córnea del ojo donante al biomicroscopio corneal, a través del vidrio del frasco (lo que requiere cierta práctica, pero una vez acostumbrado a ello, se pueden observar los cambios corneales más cuidadosamente).

Finalmente se dan a conocer algunos puntos importantes en las operaciones de injerto de córnea en casos de distrofia endotelial-epitelial.

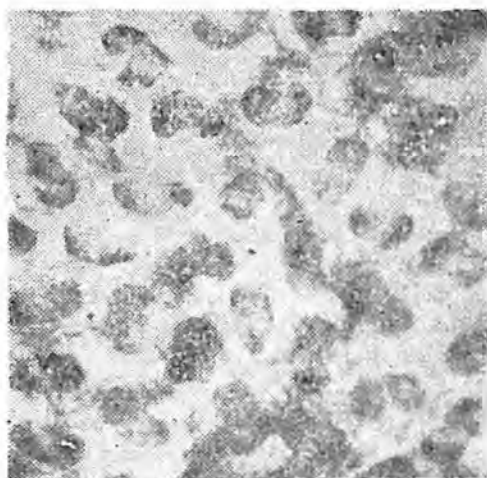


FIGURA I. Cortesía del Dr. F. W. Stocker

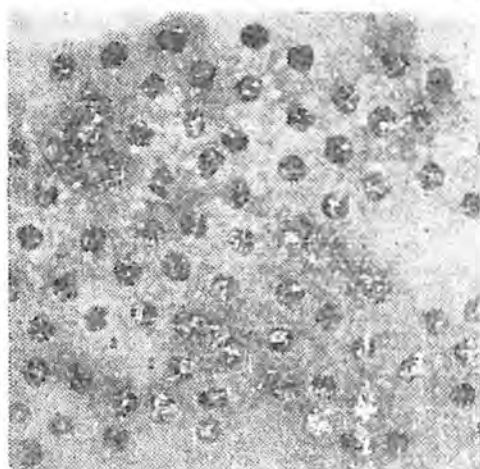


FIGURA II. Cortesía del Dr. F. W. Stocker

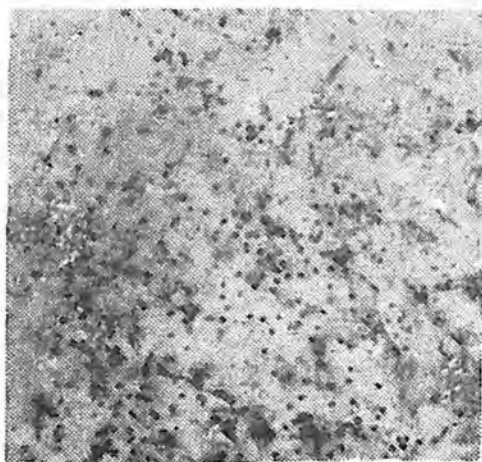


FIGURA III. Cortesía del Dr. F. W. Stocker

B I B L I O G R A F I A

- 1.—Goar, E. L.: Dystrophy of the corneal endothelium (cornea guttata). with report of a histologic examination. *Am. J. Ophth.*, 17: 215, 1934.
- 2.—Lloyd R. L.: Less evident causes of lowered acuity in senility. *Am. J. Ophth.*, 27: 232, 1944.
- 3.—Stocker, F. W.: The endothelium of cornea and its clinical implications. *Tr. Am. Ophth. Soc.* 51: 669, 1953.
- 4.—Irvine, A. R. (Jr.): The role of the endothelium in bullous Keratopathy. *Arch. Ophth.*, 56: 339, 1956.
- 5.—H. H. Chi, C. C, Teng, H. M, Katzin, Histopatology of Primary Endothelial-Epithelial Dystrophy of the Cornea. *Am. J. Ophth.* Vol. 45., 4, Part I, April 1958,
- 6.—H. H. Chi, C. C, Teng, H. M, Katzin, Healing Process in the mechanical denudation of the corneal Endothelium. *Am. J. Ophth.*, Vol 49, 4, 1960,
- 7.—R. Tonwley Paton. Keratoplasty, 1955.
- 8.—Irene Hughes, B. A. Laboratory Care of Eye-Bank Eyes., 1959,
- 9.—R. Dothmann. Lamellar and Penetrating Keratoplasty. New England Ophthalmological Society, Boston, Mass., 1960.

GLAUCOMA PIGMENTARIO (*) (Estudio de 6 casos)

DRS.: DAVID BITRAN Y MANUEL GARCES

Cátedra de Oftalmología. Hospital San Juan de Dios, Santiago

I. Introducción

Desde que Sugar (1) en 1940 puntualiza esta nueva afección como una entidad clínica y le da el nombre de glaucoma pigmentario, se encuentra en la literatura que diferentes autores se han ocupado del problema. Este tema ha sido dado a conocer entre nosotros por el Profesor Espildora.

Esta presentación tuvo la virtud de despertar nuestro entusiasmo e interés por el glaucoma pigmentario.

En efecto, desde entonces nos pusimos a la búsqueda de esta afección y en el último año hemos reunido un grupo de 6 casos de glaucomas pigmentarios que serán el objeto de esta presentación.

II. Revisión Bibliográfica

En 1899 Krückerberg (3) describió una precipitación pigmentaria en la cara posterior de la córnea, en forma de huso, que desde entonces se conoce con el nombre de "Huso de Krückerberg".

En 1923 Hansen, en 1920 Kayser, Korobora y Cavara demostraron que el huso provenía del pigmento iridiano, derivado de una atrofia del epitelio de su cara posterior.

Koby (1927) y Zentemayer (1928) descubrieron la coincidencia de los precipitados pigmentarios en el ecuador del cristalino.

Sugar, en 1940, describe en sus exámenes gonioscópicos que la pigmentación se presenta también en el ángulo iridocorneal y que esto coincide con casos de glaucoma y usa por primera vez el nombre de "glaucoma pigmentario".

En 1941, Evans, Odon y Wenaas estudian 202 casos de huso de Krückerberg y analizan en ellos las condiciones asociadas.

Ellas son: Predominio del sexo masculino, mayor frecuencia en miopes, espolvoreo pigmentario del iris y pigmentación del ecuador del cristalino.

Desde 1953 se insiste en la relación de las alteraciones pigmentarias del segmento anterior con el glaucoma.

Etienne, en un acabado artículo, publicado en Annales d'Oculistique de Febrero 1960, basado en estudios clínicos y anatomopatológicos, concluye que la causa fundamental es la presencia de atrofia esencial de las capas epitelia-

(*) Presentado a la Soc. Chilena de Oftalmología, 30 de Junio de 1961.

ies pigmentarias del iris y del cuerpo ciliar. De ella derivan todos los elementos constitutivos del síndrome: huso de Krückerberg, pigmentación del trabéculum en el ángulo iridocorneal, lo que conduce a la alteración del trabéculum, provocando un glaucoma de tipo secundario como etapa final de la afección.

La atrofia de la capa epitelial del iris es el hecho primario. Proceso de causa desconocida que Sugar relaciona con lo que sucede en los glaucomas por pseudoexfoliación capsular y otros como Malbrán y Etienne achacan a alteraciones congénitas. Lo concreto es que de esa atrofia epitelial y de la migración pigmentaria que le sigue, derivan los hechos clínicos siguientes:

1º La atrofia epitelial del iris, sin compromiso de estroma.

2º El huso pigmentario de Krückerberg, o precipitados dispersos en la cara posterior de la córnea.

3º Espolvoreo pigmentario en la superficie del iris, especialmente en la vecindad de su raíz y concentrado en las criptas, como lo ha hecho notar Leydheker (5).

4º Sobrecarga exagerada de pigmento a nivel del trabéculum.

5º Inserción alta de la raíz del iris, no constante.

6º Pigmentación anular a nivel del ecuador del cristalino, en la inserción de las fibras posteriores de la zónula.

7º Aparición de Tyndall positivo al provocar una midriasis rápida.

8º Comprobación de una iridodonesis periférica a la gonioscopia.

El descubrimiento de la transiluminación del iris ha sido casual y generalmente sólo se le menciona en forma incidental. Entre los autores que la mencionan están Thiel y Kayser. Fue observada al hacer oftalmoscopia indirecta. Esto condujo a la transiluminación escleral con el transiluminador puesto en el globo, cerca del ecuador, método que reveló dehiscencias del pigmento en la mayoría de los ojos con huso de Krückerberg o con glaucoma pigmentario. La transiluminación debe observarse con lupa binocular, según Scheie.

La atrofia puede ser demostrada por transiluminación, que manifiesta una especial y típica transmisión de la luz a través del iris. Pueden existir varios grados. Cuando la atrofia es moderada, se observan en la periferia del iris pequeños triángulos aislados o dehiscencias elípticas que dejan pasar la luz del transiluminador. Cuando la atrofia es más severa, estas áreas son más numerosas y pueden ocupar, alrededor de la base, casi toda la circunferencia del iris. Cuando la atrofia es extensa, todo el iris puede transiluminar, siendo la parte periférica del iris la más afectada. La transiluminación del iris tiene gran importancia diagnóstica.

Según las correlaciones establecidas por Scheie, la intensidad de la pigmentación del ángulo y del huso de Krückerberg están en relación directa a la mayor o menor atrofia del pigmento iridiano.

Pueden verse depósitos de pigmento formando un anillo en la periferia y cara posterior del cristalino y en la inserción de las fibras de la zónula.

Scheie relata que 12 ojos, de la serie de 97, no tenían evidencia de transiluminación, pero sus congéneres tenían transiluminación positiva, huso de

Krückenberg, pigmento en el ángulo y pigmento en la cara posterior del cristalino. La evidencia de glaucoma pigmentario se demostró en 21 pacientes de 49. Esta alta incidencia de glaucoma en enfermos con ángulo marcadamente pigmentado contribuye al estudio de estos casos.

La pigmentación más marcada coincidía con un glaucoma más avanzado.

La pigmentación del trabéculum, que toma un color café oscuro, corresponde al grado 1 y 2. En el grado 3, el canal de Schlemm se ve de color francamente negrozco, aunque puede verse la sección entre él y la línea de Schwalbe. Por último, en el grado 4 de Scheie (6), la pigmentación cubre toda el área trabecular. Estos últimos aspectos son los propios de los casos de glaucomas pigmentarios.

La aparición de glaucoma en el síndrome pigmentario debe ser considerada como una complicación y el glaucoma mismo debe clasificarse como secundario.

Su frecuencia es diversa para distintos autores. Maicon y Bick, en 123 casos de huso de Krückenberg, encuentran glaucoma en un 4,9%. Para Leydhecker, la frecuencia del glaucoma pigmentario entre todas las formas de glaucoma es sólo del 2%.

Por lo general el glaucoma pigmentario evoluciona como las formas de glaucoma crónico simple, siempre de ángulo abierto.

Sin embargo, en las estadísticas publicadas hay algunos casos que se quejan de visión de arco iris, como los que sufren los casos corrientes de ángulo cerrado, sujetos a crisis hipertensivas. Lo curioso de esta visión de arco iris es que ella coincide, como es de rigor en los glaucomas pigmentarios, con ángulo abierto. Para Maumenee (7) la visión de arco iris se presenta más frecuentemente en sujetos jóvenes, entre 20 y 30 años.

Hay que mencionar, además, las relaciones que se han encontrado entre el glaucoma pigmentario y el síndrome cápsulo lenticular de Vogt.

En ambos existe atrofia del epitelio pigmentario del iris, que se traduce en una transluminación positiva, así como P.K. pigmentarios en la cara posterior de la córnea, pigmentación a nivel del ángulo íridocorneal y, como etapa final, glaucoma.

Según von Benningen (8), habría dos tipos de glaucoma pigmentario:

- 1º Glaucomas pigmentarios primarios, que pueden ser juveniles y seniles.
- 2º Glaucomas pigmentarios secundarios:
 - a) Glaucoma crónico simple en los viejos
 - b) Después de iritis
 - c) Después de contusiones
 - d) En diabéticos.

Según el autor, el pigmento de los glaucomas primarios sería más oscuro, mientras el pigmento de los secundarios sería de color amarillento café más claro.

Mitsui y Takagi (9), de la escuela de Medicina de Iokushina en Japón, hicieron un estudio basado en 943 observaciones sobre las partículas que aparecen en el acuoso de individuos normales en relación con las drogas que modifican el tamaño pupilar.

En general los midriáticos o mióticos pueden causar un aumento de los elementos pigmentarios en el acuoso. Se empieza a producir a los 30 minutos para llegar a un máximo a las 2 horas, persistiendo a veces hasta las 12 y 24 horas.

Los simpaticomiméticos son de mayor efecto e incluso pueden producir una cesación de la circulación del acuoso.

Este fenómeno se produce más acentuadamente con la edad y en individuos que tienen catarata o esclerosis retinal.

El hecho de que ocurra de preferencia con drogas simpaticomiméticas, que se trate de elementos del epitelio pigmentario del iris y que se produzca con mayor frecuencia en personas de edad, podría explicarse por el siguiente mecanismo:

El músculo dilatador del iris se adhiere al epitelio pigmentario del iris. Al ser contraído por simpaticomiméticos, existiendo cambios degenerativos en el epitelio pigmentario, se produce una ruptura en las células degenerativas y los gránulos pigmentarios salen al acuoso.

Cualquier movimiento de la pupila puede causar la ruptura del epitelio pigmentario predispuesto.

Las personas que responden con Tyndall pigmentario positivo a los midriáticos tienen mayor pigmentación en el trabéculum.

Es posible, por otra parte, que por predisposición de las células del epitelio pigmentario pudieran romperse aun con los movimientos normales del iris, sea en la obscuridad de la noche o en la claridad del día, produciendo descarga de elementos pigmentarios en el acuoso que se precipitarían en el trabéculum con el "out-flow".

Esto lo mencionamos por el alcance que pudiera tener en el síndrome de atrofia esencial del epitelio pigmentario del iris y, por ende, en el glaucoma pigmentario.

III. Casuística

Caso Nº 1 R. L. de W. Ficha 12799

Se trata de una enferma (*) de ojos azules de más de 43 años de edad, que el 3-III-60 se quejó de dolores vagos orbitarios y sensación de plenitud del ojo derecho. Consulta por refracción.

Al examen se encuentra: Arco Iris (—) Tensión Schiötz: O.D.I. = 36,5 mm. Hg,

V.O.D. = 0,2 — 1,50 esf. = — 0,25 cyl. a 90° = 1 p.

V.O.I. = 0,3 — 1,50 esf. = — 0,25 cyl. a 90° = 1

Fondo O.D. = Papila con excavación glaucomatosa, pálida y profunda, con desviación nasal del pedículo vascular.

O.I. = (—)

Gonioscopia: O.D.I. = Angules amplios y abiertos, muy pigmentados. Cámara profunda.

M.C.: O.D.I. = Típico huso de Krückenberg,

C.V.: O.D.I. = Mancha ciega aumentada, Estrechamiento franco del sector nasal,

(*) Este caso debemos agradecerlo a la gentileza del Profesor Arentsen, ya que es de su Consulta particular.

C.T.: O.D.I. = Positivas, con tensión máxima de 36,5, mínima de 25 y diferencial de 11,5. Estas hipertensiones no se controlaron con pilocarpina.

El Diamox le provoca mareos y hormigueos intensos.

En Septiembre del 60 y en Enero del 61 se practica operación de Elliot O.D.I.

Ultimo control en Mayo de 1961:

V.O.D. = 0,4 con lentes.

V.O.I. = 0,5 no corrige con lentes.

Tensión: O.D. = 7,3 mm. Hg.

O.I. = 6,1 mm. Hg.

Fondo O.D.I. = Excavación glaucomatosa en ambos ojos.

El campo visual se mantiene en iguales condiciones.

En resumen, se trata de una enferma de 43 años, miope, con un glaucoma pigmentario (O.D.I. huso de Krückerberg y trabéculum muy pigmentado) y que ha tenido C.V. positivo de primer grado y C.T., positiva, que no se controló con tratamiento médico y en que hubo que recurrir a la cirugía.

Caso Nº 2 G.B.R.

Es un hombre de 53 años, que desde hace varios años siente trastornos vagos en ambos ojos; en los últimos 6 meses siente clavadas a los ojos (*).

Ha cambiado 6 anteojos en los últimos 2 años.

Acusa arco iris desde hace 6 meses. El dolor se ha acentuado últimamente en el O.I. y hace 10 días no tolera sus lentes.

Examen:

V.O.D. = 5/15

Tensión al Schiötz: O.D. = 24,3 mm. Hg.

V.O.I. = 5/5

O.I. = 21,3 mm. Hg.

M.C.: O.D. = (-)

O.I. = Fino espolvoreo pigmentario en la cara posterior de la córnea, distribuido en el área central e interior. Huso de Krückerberg esbozado. En la cristaloide posterior, numerosos depósitos pigmentarios grandes y medianos que se acumulan especialmente cerca del polo posterior.

Diafanoscopia: O.D.: = (-)

O.I. = Francamente positiva. Iris se trasluce cerca de la base en toda la circunferencia, con dehiscencia en forma de líneas o triángulos finos en base externa.

Gonioscopia: O.D. = (26,6) Angulo amplio y abierto, pigmentación moderada.

O.I. = (29) Intensa pigmentación, mayor en mitad superior.

Prueba combinada: O.D.I = Positiva franca.

En resumen: Se trata de un enfermo de 53 años con glaucoma pigmentario primitivo, basado en los siguientes hechos: Transiluminación positiva en O.I., gonioscopia y huso de Krückerberg positivo, amén de C.V. positivo, prueba combinada positiva e hipertensión

(*) Este enfermo fué diagnosticado como glaucoma pigmentario por el Dr. René Barreau en su práctica privada, y gracias a su gentileza, que agradecemos, lo hemos podido observar conjuntamente con él y al mismo tiempo sumarlo a esta presentación.

Caso Nº 3 Antonio Pérez Ficha 367344

Enfermo de 30 años que consulta en Julio de 1960. La causa de su ingreso es una visión disminuida en O.D., a raíz de un traumatismo sufrido en la ceja derecha hace 4 años.

Examen:

V.O.D. = m.m. a 15 cm.

V.O.I. = 5.5

O.D. = Cámara profunda, iridodonesis, opacidad total del cristalino.

O.I. = (-)

M.C.: O.D. = Presencia de P.K. finos pigmentarios abundantes, diseminados, opacidad total del cristalino.

O.I. = Espolvoreo de pigmento en la cara anterior del iris hacia las 3 y entre 4 y 5. En la periferia del iris se aprecia una zona sollevantada más oscura.

Tensión: O.D. = 24,3

O.I. = 14.6

Visión de arco iris (-)

Fondo de ojo: O.D. = no examinable por opacidad de los medios

O.I. = (-).

Gonioscopia (con tensión de O.D. 42,1 y O.I. 11,2):

Se encuentra en O.D. ángulo amplio y abierto, extremadamente pigmentado. Sinequia en columna a las 9.

O.I. Ángulo amplio y abierto e intensamente pigmentado.

Diafanoscopia: O.D.I. = positiva franca.

De las pruebas de provocación, resultaron positivas en el O.D. la de oscuridad y líquidos.

Curva de tensión O.D.I. positiva, con tensiones:

O.D. 45 máxima: 10 mínima: 35 diferencial

O.I. 29 .. 12 .. ; 17

Campo visual: O.D. = Estrechado con Bjerrum superior

O.I. = Estrechado con una exclusión de mancha ciega.

La tonometría electrónica fué positiva en ambos ojos.

El enfermo fué intervenido en Julio de 1960, practicándose una extracción intracapsular de su catarata traumática.

Como las tensiones eran altas y no se controlaban con tratamiento médico, se practicó en Septiembre una ciclodíalisis del O.D., lográndose control de sus tensiones alteradas.

En resumen: Es un enfermo de 30 años con un glaucoma pigmentario primitivo, con transluminación positiva, intensa pigmentación del trabéculum. En O.D., P.K. pigmentarios en cara posterior de la córnea y en O.I., espolvoreo pigmentario del iris.

Con curva de tensión, campo visual y tonometría electrónica positivas.

Sin embargo, el O.D. tenía antecedente traumático que provocó la catarata y subluxación del cristalino y podría interpretarse como un glaucoma pigmentario secundario a traumatismo, o bien como uno primario agravado por el traumatismo.

Caso Nº 4 Sergio Herrera Ficha 391742

Se trata de un hombre de 29 años perteneciente a la Fuerza Aérea, que refiere que hace 10 años recibió un traumatismo en el O.I. quedando con visión disminuida.

En 1957 le recetaron lentes para lejos, O.D.I. = - 2,25 esf.

En relación con un control de lentes se le encuentra la tensión elevada, pigmentación intensa del trabéculum y P.K. pigmentados en la Descemet.

V.O.D. = 5/30

V.O.I. = 2/50

Examen objetivo: O.D. = (—)

O.I. = Cámara profunda, midrasis media y pupila desplazada hacia abajo, facodonesis.

M.C.: O.D. = (—)

O.I. = Cámara profunda

P.K. pigmentarios abundantes

Depósitos pigmentados en la cara posterior del cristalino

Fondo: O.D.I. = Papilas (—) Vasos normales

O.I. = Gran placa de atrofia coroidea con zona pigmentada central

Arco iris: O.D. = (—)

O.I. = (+) Tensión O.D.I. = 20,6 mm. Hg.

Gonioscopia (con tensión O.D.I. = 20,6): ángulo amplio y abierto, con intensa pigmentación del trabéculum, especialmente en O.I.

Transiluminación: O.D. = (—)

O.I. = Positiva, tanto en la raíz del iris como cerca del borde pupilar.

Prueba de provocación: Sólo positiva la prueba combinada en O.I.

Curva de tensión: O.D.I. = † Tn. máx. Tn. mín. Tn. dif.

O.D. =	29	4	25
--------	----	---	----

O.I. =	34	4	20
--------	----	---	----

Campo visual: O.D. (†) Estrechamiento y Bjerrum superior.

O.I. Bjerrum superior. Estocoma central en relación con zona pigmentaria central en el fondo de ojo.

Se obtuvo control con pilocarpina.

En resumen: Se trata de un enfermo de 29 años que tiene un glaucoma pigmentario en O.I. secundario a traumatismo, diagnóstico basado en: transiluminación positiva, intensa pigmentación del ángulo y P.K. en la cara posterior de la córnea y cristalino.

Con arco iris positivo. C.V., C.T. y prueba combinada positivos.

Caso Nº 5 Pedro Millas Araya Ficha 418145

Se trata de un asegurado de 46 años de edad que el 12 de Mayo de 1961 nos cuenta que hace 7 años sufrió un traumatismo del O.I.

V.O.D. = 5/7,50

V.O.I. = luz

O.D.I. = máculas

M.C.: O.D. = (—)

O.I. = P.K. finos pigmentarios

Tyndall positivo débil

Catarata nuclear

Fondo O.D. = Papila normal

Cruces 2º y 3er. grado

O.I. = Papila pálida con marcada excavación glaucomatosa.

Arco iris: (—)

Tensión O.D. = 3º

O.I. = 50,6

Gonioscopia con tensiones que anteceden: O.D.I. = Angulo amplio y abierto muy pigmentado, especialmente el O.I.

Transiluminación: O.D. = (—)

O.I. = Muy positiva en las tres cuartas partes de la periferia del iris.

Prueba combinada: O.D.I. = †

C.T. Tn. máx. Tn. mín. Tn. dif.

O.D. = 60 25 35

O.I. = 55 35 20

C.V.: O.D. = Exclusión de mancha ciega

O.I. = No se puede hacer campo por falta de fijación, visión luz.

No se controló con pilocarpina, Higrótón ni Diamox.

En resumen: Es un enfermo de 46 años con antecedente traumático en O.I., que tiene un glaucoma pigmentario secundario a traumatismo, basado en transiluminación positiva, trabéculum muy pigmentado, P.K. pigmentados en cara posterior de la córnea. Tensiones altas. C.V., P. combinada, y C.T. positivos, que no se controla con tratamiento médico.

Caso Nº 6 Ana Rojas Marín Ficha 411719

Enferma de 59 años, diabética desde hace 9 años, que en Marzo de 1961 consulta relatando que 6 meses antes acusó dolor intenso de O.D., con pérdida de la visión en 15 días.

V.O.D. = 0

V.O.I. = 1/50

Examen objetivo: O.D. = midriasis media fija, ojo rojo, edema corneal, sinequia a las 6.

O.I. = (—)

M.C.: O.D. = idem. a examen objetivo, más vasos gruesos en el iris.

O.I. = Huso de Krückenberg

Fondo: O.D. = no examinable

O.I. = normal

Tensión: O.D. = 81,7

O.I. = 11,2

Gonioscopia (con tensiones de 43,4 y 12,2):

O.D. = ángulo cerrado soldado, vasos gruesos en el iris, incluso en el ángulo mismo.

O.I. = ángulo amplio abierto. Intensa pigmentación, tanto del trabéculum como de la cinta ciliar.

Transiluminación:

O.D. = no se logró hacer por indocilidad de la enferma

O.I. = positiva intensa en la periferia del iris

Pruebas de provocación: positiva en O.D. y (—) en O.I.

C.T.: O.D. = (†) Máx. 81 Mín. 9 Dif. 72

O.I. = (†) „ 20 „ 8 „ 12

C.V.: O.D. = No se hace por visión 0

O.I. = Positivo. Escotoma de Bjerrum.

Resumen: Enferma de 59 años con un glaucoma pigmentario secundario a diabetes, diagnóstico basado en transiluminación positiva y trabéculum muy pigmentado. Tiene además curva de tensión positiva en ambos ojos y campo visual positivo en O.I.

IV. Comentario general de nuestros casos

Se presentan 6 casos de glaucoma pigmentario.

Cuatro pertenecían al sexo masculino y 2 al sexo femenino. Las edades fluctuaban entre 29 y 59 años.

Dos se quejaban de dolores, en tres existía antecedente traumático, uno tenía diabetes.

Las visiones, en general, estaban disminuídas, lo que se explica, ya que la mayoría eran miopes.

El huso de Krückerberg solo existía en un caso en ambos ojos, en dos casos existía en un ojo y en 3 había P.K. pigmentarios en un ojo y en un caso no existía pigmento en la cara posterior de la córnea.

El fondo de ojo fue positivo en 3 enfermos; en el resto fue negativo o desconocido por opacidad de los medios.

La visión de arco iris fue positiva en 2 enfermos que, como es de regla en los glaucomas pigmentarios, tenían el ángulo amplio y abierto.

Las tensiones iniciales oscilaron entre 11,2 y 81,7.

Gonioscopía: Todos los ángulos fueron amplios y abiertos a excepción del ojo derecho del enfermo N^o 6, con diabetes y vasos gruesos en el iris, que tenía un ángulo soldado, pero cuyo ojo congénere tenía un ángulo amplio, abierto y muy pigmentado.

La pigmentación del trabéculum en general fue muy fuerte en 5 casos y en uno fue tenue.

La transiluminación fué positiva en los 2 ojos en un caso. En 4 casos fue positiva en un ojo y en un caso no se practicó.

La curva de tensión se practicó en 5 casos y en todos fué positiva; en tres de éstos no se logró control con tratamiento médico, dos fueron operados y el tercero está en observación.

El campo visual se practicó en todos ellos y en los 6 fue positivo, en diferentes etapas de evolución.

Diagnóstico: Los dos primeros casos corresponden a glaucomas pigmentarios primitivos.

Los 3 siguiente tienen antecedente traumático. El caso N^o 3 nos impresiona también como un glaucoma pigmentario primitivo, ya que tenía transiluminación positiva, trabéculum muy pigmentado y glaucoma en el ojo no contundido.

Los otros 2 casos (4 y 5) con antecedente traumático corresponden probablemente a glaucoma pigmentario secundario a traumatismo; sin embargo nos llama la atención, y queremos dejar constancia de ello, que los ojos congéneres de los traumatizados tenían, a pesar de transiluminación negativa, ángulos intensamente pigmentados y un glaucoma comprobado por campo visual y curva de tensión positivos.

El caso N^o 6 es un glaucoma pigmentario secundario a diabetes, que la enferma padecía desde hacía 9 años.

V. Comentarios

En el estudio del glaucoma pigmentario hay, a nuestro juicio, tres hitos que han marcado rumbos. El primero fue el descubrimiento del huso de Krückerberg. El segundo es la relación de causalidad establecida por Sugar entre el pig-

mento depositado en el ángulo y el glaucoma, y con ello su establecimiento como entidad clínica propia. El tercero es el descubrimiento de la atrofia esencial de las capas epiteliales pigmentarias del iris, demostrable por transiluminación. Esta atrofia pigmentaria del iris es la causa del huso de Krückerberg, de la pigmentación del ángulo iridocorneal y, en último término, del glaucoma, en una etapa más avanzada.

En la clínica, el hallazgo de algunos de estos signos nos crea la obligación de ir en busca del síndrome pigmentario y de agotar la investigación en el sentido del glaucoma.

De ellos, a nuestro parecer, el que con más frecuencia nos orienta, es el huso de Krückerberg o los precipitados pigmentarios dispersos en el endotelio corneal. También es digno de interés el espolvoreo pigmentario del iris.

En segundo término, es el estudio del ángulo iridocorneal, en el que nos llamará la atención la pigmentación exagerada y más oscura del trabéculum.

La transiluminación debe hacerse en una cámara oscura y con un transiluminador (nosotros hemos usado el de Zeiss), colocándolo a nivel del ecuador del globo. Puede hacerse, sin embargo, colocándolo sobre el párpado superior, con la ventaja que es menos molesto para el paciente. Una vez acostumbrados a la obscuridad, se observan las dehiscencias o lagunas de despigmentación del iris, con lupa binocular o sin ella.

Es interesante hacer notar que la atrofia esencial pigmentaria del iris engloba una serie de afecciones, tales como el síndrome cápsulo-lenticular de Vogt y los glaucomas pigmentarios, tanto primarios como secundarios, como los clasifica von Beuningen. En efecto, algunos casos de síndromes de exfoliación capsular sólo se diferencian del glaucoma pigmentario en los flóculos de exfoliación capsular.

Pensamos que el estudio del síndrome de atrofia esencial del epitelio pigmentario del iris abre una brecha a la investigación, ya que existen varias afecciones englobadas en él, cuya etiopatogenia se desconoce.

Descaríamos que este trabajo nos pusiera alerta y despertara el interés de los médicos ante el hallazgo de cualesquiera de los elementos que constituyen el síndrome del glaucoma pigmentario.

B I B L I O G R A F I A

- 1) Sugar, Saul. The Glaucomas. Pag. 92-126-331-335-357. 1957.
- 2) Espildora L., Cristóbal. Presentación sobre glaucoma pigmentario.
Reunión clínica. Hospital del Salvador. 1960.
- 3) Etienne, R.E. Annales d'Oculistique. L'atrophie essentielle des couches epitheliales de iris et du corps ciliaire, ses relations avec le glaucome. Vol. 193, 97-122 y 224-244. 1960.
- 4) Muirhead and Scheie, Transient miopia after acetazolamide. Arch. Pphth. 63: 143-146. 1960.
- 5) Leydhecker, E., Glaukom. 1960.
- 6) Scheie, Harold. Width and pigmentation of the angle of the anterior chamber. Arch. Ophth. 58. 510-512, 1957.
- 7) Maumenee. Symposium on glaucoma. Ed. William B. Clark. 235-237. 1959.
- 8) Heinzen and Luder der West der gonioskopie für die diagnose des pigment glauhoms, dargestellt anhand von a eigenen Fällen. Ophth 139. Pag. 244-254. 1960.
- 9) Mitsui, I. and Tagaki, Y., Aqueous Floaters. Arch. Ophth. 65. 626. 1961,

INCISION Y SUTURAS EN LA OPERACION DE LA CATARATA. (*)

Dr. ADOLFO WEINSTEIN W.

Clínica Oftalmológica del Hospital Carlos Van Buren. Valparaíso.

Indudablemente, la incisión y las suturas son dos de las fases más importantes en la operación de la catarata y, aunque han pasado muchos años desde que Jacques Daviel efectuó por primera vez una extracción de cristalino con buen éxito, las técnicas empleadas para llevarlas a cabo aún son ampliamente debatidas.

1. Incisión.

En líneas generales, la apertura del globo para la extracción de la lente se hace de dos maneras: con cuchillete de Graefe y similares o combinando las tijeras, por acción ab-externa, con lanza, cuchillete de Lundsgaard, hoja de Bard-Parker, esclerótomo de Atkinson o, también, un trozo de una modesta hoja de afeitar.

Tanto el o los instrumentos con que se efectúan la incisión como la dirección del corte, son motivo de grandes discusiones, muy especialmente en cuanto a la mayor o menor frecuencia de algunas de las complicaciones que se observan en el postoperatorio y al monto del astigmatismo cicatrizal.

Muchos oftalmólogos son partidarios de la incisión estrictamente limbar, con o sin colgajo conjuntival, y con mucho o poco bisel. Otros la realizan en la córnea, perpendicularmente a su superficie o con alguna inclinación. En los últimos tiempos se han hecho presentes los que abogan por los cortes angulares y en escalón, a los que asignan la ventaja de una excelente aposición del área total de los bordes con las suturas previas.

Como ya se dijo, fue Daviel quien describió el primer método satisfactorio de extracción de la catarata. El abría el ojo con un instrumento similar al moderno queratótomo y alargaba la incisión con tijeras. Este proceder desplazó gradualmente a la antigua práctica de la reclinación, hasta que von Graefe, en 1865, hizo público su cuchillete, el que fue acogido, por sus bondades, con gran entusiasmo, quedando en uso casi exclusivo hasta hace más o menos veinte años, cuando la lanza y luego los otros instrumentos para empleo ab-externo empezaron a hacerle competencia. En América, éstos son ahora los elementos cortantes más populares, pero en Europa, y especialmente en Inglaterra, el cuchillete de von Graefe es siempre el preferido.

Bien es cierto que la técnica con el Graefe es la más rápida; pero hoy en día éste no es un argumento de gran valor, ya que contando como proporcionar sedación y anestesia adecuadas, la duración de la intervención quirúrgica es de una importancia prácticamente secundaria. Es también de una aparente facilidad y de una indudable vistosidad, pero exige, al mismo tiempo,

(*) Trabajo presentado en las Quintas Jornadas Nacionales de Oftalmología. 25-27 Nov. 1960.

una gran destreza manual y una buena calidad del instrumento. Y goza siempre de gran número de adeptos, porque se considera, entre otras cosas, que al producir un corte más ilso y regular, favorecería una cicatrización más pronta y, por ende, un menor astigmatismo postoperatorio. No obstante, su empleo realmente es más difícil, y más todavía en manos de principiantes y de cirujanos que no operan con frecuencia. Debe poseer el cuchillete un filo excelente, ya que en caso contrario, si el avance de éste no se realiza con rapidez y limpiamente, al vaciarse en forma prematura el humor acuoso el iris cabalgará sobre el borde cortante, con su consiguiente e indebida sección. Además, debemos anotar, si el filo no es muy bueno, los tejidos ofrecen una mayor resistencia y el colgajo muchas veces se termina inesperadamente, en plena córnea o, en otras ocasiones, muy por detrás del limbo, con las molestias y complicaciones de rigor. Debemos también tomar en cuenta que su corte es siempre bisechado y que si se trata de obtener un colgajo córneo-conjuntival, su tallado involucra muchas veces un pequeño pico de esclerótica, situación que favorece las hemorragias de cámara anterior y, asimismo, según algunos autores, un mayor astigmatismo cicatrizal, dado el hecho de que la esclera recupera su curvatura más difícilmente que la córnea.

Todos los factores enumerados anteriormente han determinado que en los últimos años los instrumentos para corte ab-externo hayan entrado más y más en el favor de los oftalmólogos. Indudablemente, con alguna frecuencia, la incisión así obtenida no es tan regular como la efectuada con el Graefe, pero hay que subrayar que, aun en manos no muy expertas, habitualmente el colgajo tiene el corte y la forma y ocupa los elementos anatómicos según el plan previo. La intervención se prolonga y posiblemente pierde en elegancia, pero es evidente que gana en seguridad y, como una resultante, aumenta la eficiencia del operador, facilitando de esta manera un buen trabajo aun a cirujanos medianamente hábiles.

Y, no obstante todas estas afirmaciones, las líneas continúan tendidas y la discusión abierta, y no sólo sobre cuál es el instrumento más conveniente para abrir el globo, sino también, como ya lo manifestamos, sobre el tipo de incisión. Las estadísticas que se leen, muy numerosas en la literatura, dan resultados muy disímiles, influidas, sin duda, por las preferencias o habilidades particulares de los autores, razón por la cual nos vemos obligados a ser eclécticos y emplear lo que más se acomoda a nuestros medios, posibilidades y experiencia.

2. Suturas.

Técnica.—

La sutura de la herida operatoria es hoy día, y por muchas razones, uno de los tiempos fundamentales de la operación de la catarata. Es por todos aceptado que una incisión bien ocluida: a) facilita una pronta reformación de la cámara anterior, haciendo menos factible el riesgo de que se instaure un glaucoma afáquico; b) reduce la incidencia de hifema y prolapso iridiano; c) se opone a la epitelización de la cámara anterior; d) favorece una rápida cicatrización, disminuyendo de esta manera en forma directa el monto del astigmatismo postoperatorio; e) da mayor seguridad en el caso de pacientes poco cooperadores y f) permite una mayor libertad en los movimientos del operado, ayudando así a prevenir complicaciones vasculares y pulmonares en individuos de edad avanzada.

Se considera excelente un procedimiento de sutura cuando provee un cierre firme y permite, al mismo tiempo, un acercamiento adecuado de los labios de la herida, afrontándolos exactamente en su posición original, sin elementos extraños entre ellos y sin desplazamientos laterales o ántero-posteriores, cualquiera que sea la inclinación o el largo de la incisión.

Para afirmarlas externamente y disminuir, según algunos autores, los riesgos de complicaciones, se han descrito colgajos conjuntivales de muchas formas y tamaños, ya sea con base en el limbo o en el fondo de saco superior. Entre las ventajas que se asignan a su empleo: a) se dice que la herida cicatriza más pronto; b) la brecha corneal o córneo-escleral queda cubierta en caso de apertura accidental de ella; c) el peligro de epitelización de la cámara anterior sería menor y d) existiría una mayor protección contra la infección. En su contra podemos anotar que con él: a) se produce un mayor trauma tuitular; b) la reacción inflamatoria se ve incrementada y c) el espacio subconjuntival en esta importante área de drenaje se cierra con la cicatriz resultante. Además, hay que señalarlo, el colgajo conjuntival de base limbar hace más laboriosos algunos de los tiempos de la operación y el colgajo de base en el fórnix favorece una mayor reacción inflamatoria, puesto que se mantiene en su sitio a tensión.

Mucho se ha escrito y se sigue escribiendo sobre los méritos de los diferentes tipos de sutura. Sin embargo, no debe olvidarse que el camino recorrido ha sido difícil y erizado de dificultades.

El primer cirujano que las empleó para cerrar una incisión en la cirugía de la catarata, fue Henry W. Willims, de Boston, en 1867 y fueron ellas córneo-corneales. No obstante su importancia, el ejemplo de Williams no tuvo mucho eco. Aun pasadas varias décadas, los oftalmólogos no favorecían su uso por los problemas que creaban y, en especial, por el tiempo gastado en ese trabajo extra, con lo precaria que era la anestesia por aquellos años. Todavía más, no faltaron voces que decían que la inquietud provocada por las suturas echaba a perder la emoción de un corte perfectamente ejecutado con el cuchillete de Graefe. En forma gradual y con el progreso de la anestesia, con la introducción de la aquinesia del facial y también de mejores elementos empleados en su ejecución, las suturas fueron más y más aceptadas, y la discusión en la literatura fue cambiando de si deberían o no usarse a cuál era el método que daba mayores satisfacciones.

Y hoy ya no cabe duda alguna: cualquier sutura es mejor que dejar la incisión abandonada a su suerte y, asimismo, toda sutura córneo-corneal o córneo-escleral es superior a una conjuntivo-conjuntival. Y esto último ha tenido, como es de todos sabido, amplia comprobación tanto clínica como experimental.

Refiriéndonos a aquellas, debemos hacer algunas consideraciones:

La manera de insertarlas en los tejidos firmes, córnea y esclera, tiene mucha importancia. La sutura que descansa sobre la superficie de la incisión, como las de Kuhnt y Liegard, puede provocar inversión de los bordes si se aprieta demasiado. Si sus ramas verticales no están en una misma dirección radial, se produce un desplazamiento lateral, lo cual no permite una exacta aposición de los labios y puede conducir a una herida permeable, con todas sus consecuencias: demora en la reformación de la cámara anterior, pellizcamiento de la raíz del iris, etc. Suturas corneales o córneo-esclerales colocadas después de

la apertura del globo, fácilmente pueden ser dispuestas en puntos no correspondientes, con más o menos iguales resultados.

Las que cumplen mejor su cometido son, evidentemente, las llamadas suturas previas, introducidas a través de los bordes de un surco y antes de abrir la cámara anterior. Maquinalmente toman puntos equidistantes, permitiendo una aposición adecuada de ellos. Suárez de Mendoza fue quien las ideó en 1888 y el principio por él preconizado forma la base maciza de muchas de las técnicas empleadas hoy día, a saber, las de Lindner, Mc Lean, Roper, Malbrán, Gormaz, etc.

La sutura única a las XII no es suficientemente eficaz. A ella deben agregarse otras laterales, en número variable según el criterio del operador, para que así se ejerza tracción sobre diferentes meridianos, facilitando de esta manera, al evitar deformaciones y plegaduras, que los tejidos separados se reapliquen en forma normal. Esto no sólo traerá beneficios en cuanto a hacer menos aparente el astigmatismo cicatrizal, sino que, fundamentalmente, hará más difícil la aparición de complicaciones en el postoperatorio inmediato. Su número total, en todo caso, debe ser moderado, siendo tal vez 3 lo más recomendable. No debemos olvidar, y refiriéndonos en especial a la seda como material de sutura, que el exceso de éstas es contraproducente, como lo han demostrado fehacientemente los trabajos experimentales, pues cada una de ellas, por el área de necrosis que produce, constituye una zona de tendencia cicatrizal tardía.

También debemos mencionar que la técnica empleada en la ejecución de las suturas debe evitar otras imperfecciones que provocan muchas veces accidentes desagradables. Se profundizará de un tercio a la mitad del espesor de la córnea y de la esclera y la masa de tejidos incorporada en la mordida debe ser escasa; es decir, la aguja pasará lo más cerca posible del borde anterior de la incisión, entrando y saliendo lo más perpendicular que se pueda. Además, y esto es igualmente importante, los hilos deben anudarse en forma suave, sin exagerar la tensión.

Los trabajos experimentales también han puesto en relieve que la sutura profunda favorece el retardo en la reformación de la cámara anterior o su pérdida posterior, con resultados que pueden ser muy desfavorables y, además, si se ha empleado seda, debido a que el trayecto recorrido por ella se reviste rápidamente de epitelio derivado de la superficie corneal, a una epitelización de la Descemet y del iris, con alza indefectible y prácticamente incontrolable de la tensión ocular. Si la mordida es grande es fácil que al anudar los puntos se deformen los labios de la incisión, ayudando así a crear una mayor área de necrosis.

Materiales de sutura.—

¿Y qué diremos de los materiales empleados en las suturas? El más usado, por sus innegables merecimientos, sigue siendo la seda, pero a los inconvenientes ya señalados en los párrafos anteriores, y para así evitar las respuestas tisulares perniciosas, agregaremos que necesitan ser removidas al 11º o 12º día del postoperatorio, con los riesgos y molestias por todos conocidos.

Estos hechos han motivado el auge que el catgut está tomando en los últimos tiempos. Este producto tiene la gran ventaja que se resorbe, evitando tanto al paciente como al cirujano las preocupaciones que derivan del delicado acto quirúrgico que significa la eliminación de los puntos de sutura. Su intro-

ducción en la cirugía de la catarata es reciente, pues data de 1944, pero por aquellos años era todavía grueso y difícil de manejar. El que se produce actualmente, 6-0 simple y moderadamente cromado, es mucho más flexible y se enhebra sin dificultad en cualquier aguja fina, o también puede obtenerse montado en las llamadas agujas atraumáticas, de las cuales existen diversos tipos en el comercio.

No obstante, en su contra se esgrimen argumentos de cierto peso. Desde luego, que con su empleo es de necesidad absoluta un colgajo conjuntival que lo cubra, para eliminar de este modo la molesta sensación de cuerpo extraño que produce. También, que el catgut simple se resorbe antes que la cicatrización se haya completado, aumentando por esa causa, muchas veces, el monto del astigmatismo y, asimismo, el riesgo de reapertura de la herida. El cromado, a su vez, mantiene por más tiempo la dilatación de los vasos episclerales, favoreciendo las hemorragias tardías de cámara anterior y el desarrollo de un área más ancha de cicatrización, con retardo evidente en la estabilización de la refracción.

3. Nuestra experiencia.

Operamos cataratas hace casi dos décadas y hemos vivido la incertidumbre con el uso del Graefe y las frecuentes y graves complicaciones con las suturas conjuntivo-conjuntivales.

Desde hace algunos años empleamos el procedimiento de Castroviejo, con resultados, para nosotros, suficientes. Colgajo conjuntival previo, incisión limbar con lanza, alargada hasta III y IX con tijeras de Wescott, y 3 a 5 suturas de seda córneo-esclero-conjuntivales, colocadas después de la apertura de la cámara anterior.

Las suturas previas las hemos reservado sólo para los casos de cristalinos luxados y subluxados, con hipertensión secundaria, ya que en nuestras manos son algo complicadas.

Las suturas del tipo de Castroviejo tienen, sin duda, los riesgos que antes hemos mencionado, pero haciendo el trabajo con cuidado y sin apresuramiento innecesario, brindan satisfacciones que nosotros no podemos desconocer.

La parte reducida que se nos ha señalado en este symposium y el necesario homenaje a la brevedad, no nos permiten hacer una presentación detallada de nuestra casuística, ya que en la cirugía de la catarata todos y cada uno de los tiempos quirúrgicos, como asimismo los cuidados pre y postoperatorios, influyen en mayor o menor grado en los resultados finales.

Es por ello que deseamos referirnos únicamente al astigmatismo cicatrizal, que en ojos operados de catarata senil, sin incidentes durante el curso de la intervención y con un postoperatorio más o menos normal, es la consecuencia directa de la incisión y de las suturas.

En 67 pacientes y 88 ojos con las condiciones señaladas y en los cuales se hizo queratometría previa, hemos obtenido, cotejando a los dos meses, los siguientes resultados:

Sin astigmatismo	postoperatorio	11 ojos
Con	directo menor de 1 dioptría	3 "
"	inverso " " " "	24 "
"	" de 1 a 2 dioptrías	28 "
"	" " 2 " 3 "	18 "
"	" " más de 3 "	4 "

Si bien estas cifras pueden ser consideradas algo alejadas de lo óptimo, no nos sentimos desalentados, ya que con ellas las agudezas visuales obtenidas han sido satisfactorias.

Bibliografía consultada.

- 1.—Alger, L. J.: Use of absorbable corneoscleral sutures in cataract surgery. *Arch. of Ophth.*, 38: 665-667, 1947.
- 2.—Alvis, B. Y. and Alvis, E. B.: Wound closure in cataract surgery, *Am. J. Ophth.*, 35: 967-976, 1952.
- 3.—Atkinson, W. S.: Corneal section with long bevel and conjunctival flap for cataract extraction. *Arch. of Ophth.*, 35: 335-345, 1946.
A safe section for cataract extraccion. *Am. J. Ophth.*, 41: 272-75, 1956.
Selection of procedure for cataract extraction. *Arch. of Ophth.*, 59: 811-817, 1958.
- 4.—Barraquer, J. and Boberg-Ans, J.: Cataract surgery. *Brit. J. Ophth.*, 43: 69-77, 1959.
- 5.—Barreau, R.: Nueva técnica de sutura corneal en la operación de catarata. *Arch. Ch. de Oft.*, XV: 123-126, 1958.
- 6.—Bell, D. P.: Sutures used in cataract surgery. *Am. J. Ophth.*, 32: 639-649, 1949.
- 7.—Boyd, B. F., Maumenee, A. E. and Mc Lean, J. M.: Advances in cataract surgery: Highlights of *Ophth.*, 111: 243-277, 1959.
- 8.—Cantomet, F.: Etude critique des procédés de keratomie dans l'opération de la cataracte. *Ann. d'Oc.*, 179: 607-619, 1946.
- 9.—Castroviejo, R.: Comunicación personal.
- 10.—Davies, F. A.: Incisión and closure of the wound in cataract operations. *Arch. of Ophth.*, 44: 175-197, 1950.
- 11.—Dunnington, J. H.: Healing of incisions for cataract extraction. *Am. J. Ophth.*, 34: 36-45, 1951.
- 12.—Dunnington, J. H. and Regan, E. F.: Absorbable sutures in cataract surgery, *Arch. of Ophth.*, 50: 545-556, 1953.
- 13.—Gormaz, A.: Comunicación personal.
- 14.—Hughes, W. L.: Cataract sutures. *Brit. J. Ophth.*, 38: 354-352, 1954,
- 15.—Kiffney, G. T. and Stocker, F. W.: Plain versus chromicized catgut sutures in cataract surgery. *Am. J. Ophth.*, 49: 711-713, 1960.
- 16.—Kirby, D.: Surgery of cataract. J. B. Lippincott, Philadelphia, 1950.
- 17.—Knapp, A.: Present state of the intracapsular cataract operation. *Arch. of Ophth.*, 38: 1-38, 1947.
- 18.—Kronenberg, B.: Recent advances in ocular sutures. *Am. J. Ophth.*, 46: 49-52, 1958.
- 19.—Lee, O. S.: Corneoscleral suture in operations for cataract. *Arch. of Ophth.*, 37: 591-597, 1947.
- 20.—Malbrán, J.: Cirugía del astigmatismo. *Primus latinus congressus ophthalmologias*, 65199, Roma, 1953.
- 21.—Olivares, M. L. y Rojas, W.: Pronóstico ed la operación de la catarata. *Arch. Ch. de Oft.*, X: 129-141, 1953.
- 22.—Randolph, M. E. and Eareckson, V. O.: The von Graefe and keratome incision in cataract extractions. *Am. J. Ophth.*, 36: 350-353, 1953.
- 23.—Reed, H.: Keratome or knife incision for cataract. *Brit. J. Ophth.*, 39: 353-361, 1955,
- 24.—Roberts, W.: Buried sutures for closure of cataract incision. *Am. J. Ophth.*, 35: 1459-1462, 1952.
- 25.—Rochon-Duvigneaud, A.: Jacques Daviel et la découverte de l'extraction de la cataracte. *Ann. d'Oc.*, 179: 1-9, 1946.

-
- 26.—de Roeth, A.: Influence of the suture on complications following cataract operation. Arch. of Ophth., 38: 315-330, 1947.
- 27.—de Saint-Martin, R. et Sédan, J.: L'astigmatisme post-operatoire. Primus latinus congressus ophtalmologias, 5-59, Roma. 1953.
- 28.—Scheie, H. G.: Incision and closure in cataract extraction. Arch. of Ophth.; 61: 431-452, 1959.
- 29.—Stallard, H. B.: The corneo-scleral suture. Brit. J, Ophth.; 38: 232-238, 1954.
- 30.—Stocker, F. W.: The use of corneoscleral gut sutures. Am. J, Ophth.; 42: 730-733, 1956.
- 31.—Taylor, D. M.: Optimum wound closure in cataract surgery. Am. J, Ophth.; 48: 660-665, 1959.
- 32.—Verdaguer P., J.: Suturas corneales y vaciamiento tardío de la cámara anterior. Arch: Ch: de Oft., XII: 75-81, 1955.

REVISIÓN DE 48 CASOS DE ESOTROPIAS DE ANGULO CONSTANTE OPERADOS (*)

DR. OSCAR HAM G., DR. EDUARDO GUZMAN V., T.L. SRTA. L. CATHALIFAUD,
Cátedra Extraordinaria de Oftalmología Prof. Juan Arentsen. Hospital San Juan de Dios, Santiago

En las Jornadas Chilenas de Oftalmología de Noviembre de 1958 presentamos el resultado quirúrgico de 26 casos de estrabismos convergentes de ángulo constante operados. Movidos siempre por nuestro interés en conocer la eficacia de nuestras operaciones de estrabismo en el Depto. de Desviaciones Oculares del Hospital San Juan de Dios, con el fin de ir perfeccionando nuestro criterio al respecto, hemos realizado últimamente una nueva revisión de esos mismos casos, agregando otros nuevos. De este modo, como es obvio, hemos querido mejorar el término medio del plazo de control post-operatorio y enriquecer nuestra modesta casuística.

Sin embargo, de los 26 casos de esa presentación sólo 12 acudieron a nuevos controles después de esa fecha.

Material

A fin de homogeneizar el material a analizar, hemos considerado exclusivamente las esotropías operadas que fueran de ángulo constante, que hubieran sido examinadas por médicos pertenecientes al mencionado Depto. desde 1955 hasta el presente año, que contaran en la ficha con ciertos datos indispensables pre-operatorios para poder juzgar la corrección quirúrgica y que no hubieran abandonado el control post-operatorio antes de los 3 meses de la operación. Se eliminaron por estas dos últimas razones 38 fichas.

Se consideró como ángulo constante aquel que reuniera los siguientes requisitos:

- 1º Que no presentara variaciones mayores de 5º durante alguna de las mediciones pre-operatorias, en visión lejana o cercana, portando el paciente lentes (si había necesidad de ellos) y habiéndolos usado por lo menos durante dos meses previamente. Sin embargo, estamos de acuerdo con quienes opinan que la duración del uso de lentes correctores debe de prolongarse lo menos durante 6 meses.
- 2º Que en un mismo examen no presentara una diferencia mayor de 5º entre las miradas cercanas extremas hacia arriba y hacia abajo, apreciándose este dato al test de Hirschberg.
- 3º Que no acusara diferencias mayores de 5º entre las mediciones teniendo a uno y otro ojo como fijador (desviación secundaria).

(*) Presentado a las V Jornadas Nacionales de Oftalmología, de 25-27 de noviembre de 1960.

Se incluyeron en la casuística a 8 pacientes con diferentes tipos de fijación excéntrica. Entre los factores etiológicos se reconoció un componente acomodativo en 10 casos, se registró un caso de catarata congénita monocular y 4 de anisometropía; 2 pacientes presentaban nistagmus.

Examen

Además de un examen oftalmológico rutinario, se anotó una anamnesis referente al estrabismo según datos proporcionados especialmente por los padres o acompañantes del estrábico y un examen especializado que constó de los siguientes puntos:

- 1º Visión angular con y sin lentes correctores;
- 2º Estudio del tipo de fijación monocular mediante el Visuskopio, desde el momento que contamos con él;
- 3º Refracción, realizada preferentemente mediante la esquiascopia, bajo cicloplegia;
- 4º Cover test con y sin lentes, para visión lejana y cercana, en elevación y desviación de la mirada, ocasionalmente también en versiones laterales y oblicuas;
- 5º Determinación del ojo dominante;
- 6º Estado de las versiones y convergencias;
- 7º Medición objetiva, con y sin lentes, al amblioscopio, al test de Hirschberg, y en la mayoría de los casos, también mediante prismas. Estas mediciones fueron realizadas al ingreso, con cicloplegia, sin cicloplegia y con lentes después de usarlos al menos durante 2 meses; finalmente, esta medición con lentes fue repetida en varias oportunidades cuando fue posible;
- 8º El estado sensorial fue estudiado principalmente al amblioscopio y mediante las post-imágenes de Bielchowski; en los exámenes post-operatorios se agregaron otros métodos, especialmente destinados a averiguar el grado de fusión, y finalmente;
- 9º Otros datos del examen externo referentes a posición de la cabeza, nistagmus, hendiduras palpebrales, etc.

Tratamiento

Al respecto queremos hacer notar que sólo en unos pocos casos se alcanzó a finalizar el tratamiento de la ambliopía antes de la operación. Sólo en un caso se realizó el tratamiento ortóptico formal pre-operatorio, debido principalmente a la falta de personal suficiente para ello. En cambio, se practicó tratamiento ortóptico post-operatorio en 15 de los casos aquí expuestos. Se indicó lentes en todas las hipermetropías que no fueran menores de 1,5 D. bajo cicloplegia, en los astigmatismos mayores de 0,5 D., en todas las miopías, corrigiéndose incluso las anisometropías, al menos para tratar la ambliopía. En los hipermétropes se bajó la corrección esférica en 0,5-0,75 o 1 dioptría con respecto a su valor bajo cicloplegia.

Cirugía

En los casos en los cuales persistía el estrabismo a pesar de haber usado sus lentes un plazo conveniente, se indicó un plan operatorio en cierto modo

proporcional a la desviación, como se verá más adelante, pero considerando la posible influencia de factores ya conocidos. Para ello nos guiamos fundamentalmente por el ángulo encontrado al amblioscopio y tomando, además, en consideración el ángulo para la visión cercana, la medición con prismas, el estado de la convergencia, el de motilidad ocular, la edad del paciente, el estado sensorial y el grado de ambliopía. Por otra parte, este plan fué ocasionalmente modificado de acuerdo a los hallazgos anatómicos durante la intervención.

En todos los casos excepto dos (que en los gráficos están representados con doble círculo), se intentó la corrección de la desviación en un solo tiempo quirúrgico.

La operación comprendió 1, 2, 3 o los 4 rectos horizontales (casos con ángulo de desviación mayores de 40°) y fue practicada preferentemente sobre el ojo desviado, agregándose en algunos casos una operación de algún oblicuo o recto vertical. Sobre el recto medio se practicaron retrocesos que variaron de 3 a 5 mm. y las resecciones del recto lateral oscilaron entre 6 y 11 mm.

Estas intervenciones fueron realizadas por diferentes cirujanos, pero empleando todos una técnica muy similar.

Se usó anestesia general en los menores de 15 años y ocasionalmente también en adultos. Después de la operación se mantuvo un vendaje binocular por un período variable entre 2 y 5 días.

Resultados

Considerando sólo la desviación horizontal de nuestros casos, analizaremos el ángulo objetivo post-operatorio, medido con lentes en el amblioscopio, al cabo de un plazo que varió entre 3 y 53 meses (término medio 15 meses); en 10 pacientes el último control fué efectuado antes de los 6 meses después de la operación.

T A B L A

Subcorrecciones:

Amblioscop.	T. Hirschberg
de 1 a 5° : 7 casos	1 caso
más de 5° : 1 caso	4 casos
Total : 8 casos	5 casos
11 casos	18 casos

Subcorrecciones:

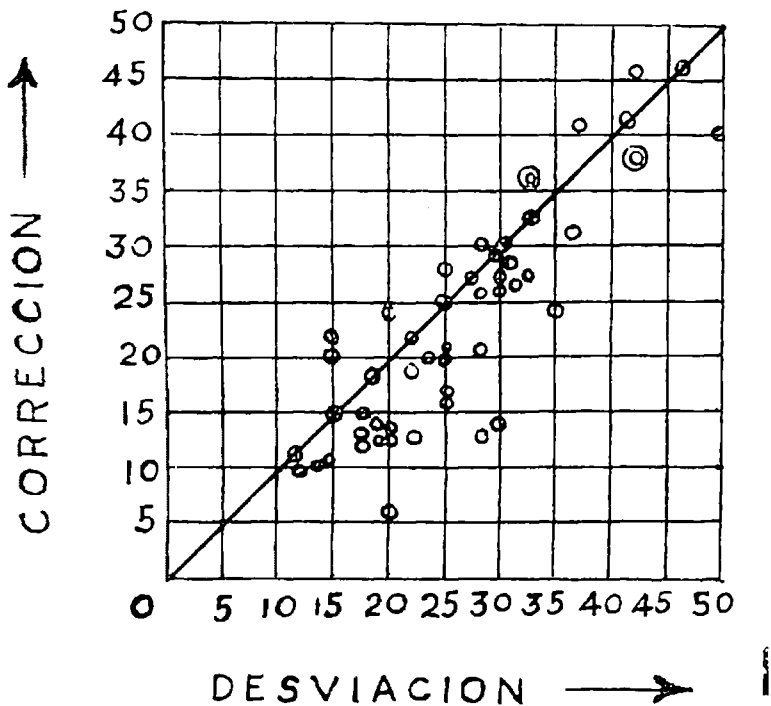
de 1 a 5° : 17 casos	7 casos
de 6 a 10° : 9 casos	10 casos
de 11 a 15° : 3 casos	4 casos
Total : 29 casos	21 casos

De los 48 casos, 35 quedaron con un ángulo que varió entre 5 grados de convergencia y 5 grados de divergencia; de éstos, 11 quedaron en 0° (ver tabla).

Analizando el ángulo para la visión cecrana mediante el test de Hirschberg (con lentes y fijando el ojo dominante) observamos que 26 casos quedaron con un ángulo entre 5° de convergencia y 5° de divergencia; de ellos, 18 quedaron en 0° .

A continuación se exponen los resultados de la corrección quirúrgica de todos los casos en un gráfico de dispersión, representándose en grados de arco el ángulo de desviación en las abscisas y la corrección en las ordenadas. (Gráfico 1).

Hay que hacer notar que este ángulo post-operatorio fue medido con la misma fórmula de lentes indicados antes de la operación, de modo que en esta corrección sólo influyeron la cirugía y, en algunos casos, los ejercicios ortópticos.



Analizaremos ahora los principales factores que podrían haber influido sobre el resultado quirúrgico: Alternancia, edad, factor acomodativo, estado sensorial, factor vertical, alteraciones de la motilidad ocular y tamaño del ángulo de desviación.

1º Facultad de alternar.

De las 16 esotropías alternantes (incluyendo las que alternaban inducidas por el cover test), 12 casos (75%) quedaron con un ángulo entre 5° de convergencia y 5° de divergencia. De los 32 casos no alternantes, 23 (75%) quedaron con un ángulo entre 5° de hipocorrección y 5° de hipercorrección.

2º Factor edad.

Considerando la edad de los pacientes a la fecha de la operación (que varió entre 3 y 45 años), hemos dividido el total de ellos en dos grupos: 23 casos menores de 7 años y 25 casos mayores de 7 años. En el grupo más joven, 18 quedaron entre más 5º y menos 5º (78%). Entre los mayores de 7 años, 17 quedaron en esas condiciones (68%).

3º Factor acomodativo.

En los 10 casos se comprobó factor acomodativo, considerando como tal una disminución mayor de 5º en la desviación con el uso de cristales convexos. De estos, 8 (80%) quedaron en 0º o con un ángulo no mayor de 5 grados. De los 35 casos sin factor acomodativo, 24 (68%) quedaron en las condiciones antes dichas.

4º Factor vertical.

Se consideró como factor vertical de la desviación, una alteración evidente de uno o más músculos de acción vertical o una desviación vertical superior a 2º al amblioscópio cuando fijaba el ojo dominante, incluyendo la doble hiperforia. 30 casos cumplieron con este requisito; de ellos, 22 casos (73%) quedaron en 0º o con una desviación no superior a 5º. De los 18 casos sin factor vertical, 11 (66%) quedaron en estas condiciones.

5º Alteraciones de la motilidad ocular horizontal.

En 21 pacientes se observó un déficit de la abducción o una aducción excesiva, en uno o ambos ojos. La gran mayoría de ellos fue intervenida sobre los músculos responsables de tales trastornos. 16 de los 21 casos (76%) quedaron en 0º o con una desviación no mayor de 5º. 27 casos no presentaron alteración motora horizontal; 20 de ellos (74%) quedaron en las condiciones señaladas.

6º Estado sensorial.

En muchos casos por tratarse de niños muy pequeños, no fué posible obtener respuesta al investigarse el tipo de correspondencia retinal y el grado de fusión, o bien dicha respuesta fué incompleta. De los 13 casos en que la C.R. fue normal, 11 (84%) obtuvieron una corrección objetiva satisfactoria, en tanto que de 22 casos en que la C.R. fué anómala, 16 (72%) quedaron en dicho grupo.

Comentario

No pretendemos extraer conclusiones de valor estadístico del análisis de los 48 casos de esotropías revisados. Por un lado, la casuística es relativamente escasa y, por otro, la no inclusión de numerosas fichas (por factores ya señalados anteriormente) nos incapacitan totalmente para dicho propósito. Repetimos que sólo deseamos con la presente revisión controlar la labor desarrollada en nuestro Departamento de Estrabismo en los últimos años, para así tener en el futuro elementos de juicio en que basar una conducta de mayor rendimiento.

BIBLIOGRAFIA CONSULTADA:

- 1.—Burian, H., The principles of surgery on the extraocular muscles, *Am. J. Ophth.* 33: 380-387 y 577-582, 1950.
- 2.—Costenbader, F., Strabismus Surgery (Monocular or binocular), *Arch. Ophth.* 52: 655-663, Nov. 1954.

- 3.—Freeman, D., Constant Exotropia.
Am. Orthop. J. V.I: 22-28, 1951.
- 4.— Kennedy, R. J. y Mac Carthy, J. I. Surgical Treatment of Esotropia, Analysis of Case Material and Results in 315 Consecutive cases. Am. J. Ophth. 47: 508, 1959.
- 5.— Scobee, R., Degrees of Correction per millimeter of surgery.
Am. J. Ophth. 32: 1376-1382, 1949.
- 6.— Scobee, R., Some Practical Points about the recession operation.
Am. J. Ophth. 33: 583-5, 1950.
- 7.— Scobee, R., Esotropia.
Am. J. Ophth. 34:817-833, 1951.

Sociedad Chilena de Oftalmología
Fundada el 21 de octubre de 1931

**MEMORIA ANUAL DEL PRESIDENTE Y SECRETARIO DE LA SOCIEDAD
CHILENA DE OFTALMOLOGIA**

Dres. JUAN VERDAGUER P. y WOLFRAM ROJAS E.

Estimados consocios:

En el curso del año 1960, desde el 1º de Abril hasta el 30 de Diciembre, o sea en un período de ocho meses, se han efectuado 16 sesiones de nuestra Sociedad, de las cuales una fue de carácter administrativo, trece científicas y dos de Directorio.

Se han presentado en total 28 trabajos.

Nos han visitado y han ocupado nuestra tribuna distinguidos profesionales extranjeros.

En la sesión extraordinaria del 11 de Abril, el Profesor Townes se refirió a técnicas en la Cirugía de Catarata y en especial a su personal experiencia sobre Alfaquimiotripsin. En esta misma sesión el Dr. Keeney de Kentucky realizó una exhaustiva revisión de la Patología de la Mácula.

La Srta. Hazel Dendy, en la sesión extraordinaria del 13 de Agosto, se refirió a indicaciones y limitaciones del tratamiento ortóptico.

En la brillante sesión del 28 de Noviembre, en la que la Sociedad recibió a los Oftalmólogos Invitados de Honor a las V Jornadas, el Profesor Busacca abordó en forma completa el tema "Gonioscopia", el Dr. Enrique Malbrán disertó sobre "Formas Clínicas de Estrabismos Inervacionales", y el Profesor Valdeavellano se abocó al estudio de las actividades de la Asociación Pan-Americana de Oftalmología.

La cantidad de sesiones realizadas y el número de trabajos presentados señalan por sí sólo un hecho importante que el Directorio de la Sociedad de Oftalmología ha considerado con profunda satisfacción y es el entusiasmo con que sus miembros han cooperado en las labores científicas. Basta señalar el hecho significativo que hubo que realizar dos sesiones extraordinarias solo para poder dar cabida a que se leyeran los trabajos inscritos.

La asistencia a sesiones ha sido numerosa.

Entre el 25 y el 27 de Noviembre se realizaron las V JORNADAS NACIONALES DE OFTALMOLOGIA en Valparaíso y Viña del Mar con numerosa asistencia de miembros de nuestra Institución.

Estas Jornadas fueron un éxito absoluto por la importancia de los trabajos presentados, por las interesantes discusiones a que dieron lugar y, desde el punto de vista social, por las finas atenciones de los oftalmólogos porteños, especialmente de los Drs Bozzo, Weinstein, Uribe, Vizcarra y Muñoz, y de sus distinguidas y simpáticas esposas.

Propongo que, por secretaría, se envíe una nota de agradecimiento y felicitación a cada uno de estos colegas, manifestándoles que en la Memoria Anual se ha dejado expresa constancia del reconocimiento de la Sociedad por su brillante cooperación en las Jornadas; haciendo extensivos estos agradecimientos a sus esposas que tan sacrificadamente los secundaron.

Con motivo de las Jornadas fué un placer recibir a los ilustres oftalmólogos Profesor Busacca, de San Paulo; Drs. Enrique Malbrán y Ricardo Dodds, de Buenos Aires, y Profesor Jorge Valdeavellano, de Lima. Sus interesantes conferencias, tanto en el curso de las Jornadas como posteriormente en la sesión extraordinaria de nuestra Sociedad realizada el 28 de Noviembre, fueron de gran provecho y plenamente ilustrativas. Doy a todos ellos, en estos instantes, nuestras mas expresivas gracias por su importante colaboración. Contribuyó a dar mayor realce a nuestras Jornadas, la presencia de una numerosa concurrencia.

El Profesor Busacca fué designado, en esa sesión, Miembro Honorario y el Dr. Enrique Malbrán, Miembro Correspondiente.

Con motivo de los sismos que asolaron parte de nuestro territorio en Mayo pasado, tuvimos oportunidad de conocer una conmovedora demostración de solidaridad de colegas extranjeros. A los pocos días del siniestro se recibió una ayuda monetaria del Profesor Jorge Valdeavellano, que mandó un tributo en representación de la Asociación Pan-Americana de Oftalmología, de la cual es Presidente. También el Past Presidente Brittain Payne envió una contribución personal. De acuerdo con el parecer de la Sociedad, estos dineros se destinaron a la Clínica Oftalmológica del Hospital de Valdivia siendo entregados al oftalmólogo de la localidad, Dr. Santander.

Pocos meses después de haber recibido estas muestras de confraternidad gremial internacional, tuvieron oportunidad los oftalmólogos chilenos de retribuir este gesto generoso.

Sabedores que compañeros oculistas cubanos exilados en Estados Unidos pasaban momentáneamente por una situación difícil, se hizo en solo dos días una colecta entre los oculistas de Santiago y Valparaíso recolectándose mil dólares, entre los que iba comprendido el aporte de nuestros fondos sociales de trescientos escudos. Tanto el aporte de fondos sociales como la necesidad de efectuar la colecta fueron aprobados en sesión de Directorio.

Este Directorio tuvo la satisfacción de poder dar cima a la tarea de terminar la impresión del segundo tomo de las Actas del V Congreso Pan-Americano de Oftalmología que, por diversas razones, se había atrasado en su aparición. Fué remitido a todos los congresales nacionales y del extranjero. Cumpló con el grato deber de expresar nuestro reconocimiento a nuestro Tesorero Doctor Barreau, al destacar que los gastos de terminación de la impresión, que parecían ser ingentes, fueron reducidos, muy especialmente gracias a gestiones suyas, a solo doscientos treinta y un escudos (Eº 231,—).

Quiero también destacar la generosa cooperación al Directorio del Dr. Miguel Luis Olivares, Delegado nuestro ante la Asociación Panamericana de Oftalmología, que se realizó preferentemente en dos oportunidades. Durante el desarrollo de las Jornadas actuó como Comisario de los Stands, cuya organización fué obra suya, consiguiendo de los usuarios una contribución de Eº 700,— que incrementaron en forma apreciable nuestros fondos sociales.

Asimismo, el Dr. Olivares se ofreció voluntariamente para visitar a los colegas de Santiago y Valparaíso, solicitándoles la contribución monetaria para integrar el fondo que se envió al Director Ejecutivo de la Asociación Pan-Americana, Profesor Benjamín Boyd, con el éxito ya conocido.

La publicación de los Archivos de nuestra Sociedad está al día, ya que el número que solo falta por aparecer, el correspondiente al segundo semestre, está por publicarse, gracias al espíritu diligente del Dr. Carlos Charlín V. y del Comité de Redacción. Para la publicación de este número, necesariamente voluminoso por contener las Actas de las Quintas Jornadas Nacionales, dejamos fondos suficientes en el haber de Tesorería, gracias, en parte, a una contribución del Departamento Científico y Docente del Colegio Médico de Chile, cuya generosa cooperación agradezco también en este momento.

Agradecemos a la Comisión de Biblioteca, constituida por los Drs. Schweitzer, Charlín y Eggers, sus desvelos por mantenerla en buen pie y perfeccionar esta importante herramienta de trabajo científico. Queremos destacar especialmente la labor tesonera y eficiente del Dr. Carlos Eggers.

En una exposición objetiva como la presente, no es conveniente destacar solamente el lado favorable y encomiástico de nuestra Institución. Bueno es también referirse a las deficiencias que, en honor de la verdad, son pocas y fácilmente subsanables.

Un hecho que nos ha llamado la atención es el número de colegas inscritos en nuestros registros como socios adherentes y que no han presentado todavía su trabajo de incorporación. Sólo dos lo hicieron durante mi período. La vida tiene que ir mermando las viejas huestes de nuestra

Sociedad. Cuando nos alejemos de este hogar científico, las generaciones jóvenes que ocupen nuestros lugares tendrán que haber cumplido con los requisitos reglamentarios para poder continuar portando la antorcha que les dejemos. Piensen seriamente los jóvenes en las responsabilidades que tienen contraídas con nuestra querida Institución.

Otro reparo que se podría hacer, es la desmesurada extensión de algunos de los trabajos presentados a nuestra Institución. Creemos que al nuevo Directorio le corresponderá reglamentar en este sentido y establecer un tiempo máximo para la presentación de cada trabajo y ser inflexible en su aplicación.

Hemos llegado al final de esta memoria y no seríamos justos si al terminar no expresáramos un cálido sentimiento de gratitud, en primer lugar a los miembros de nuestro Directorio que tan eficientemente nos han secundado y "last but not least" a todos nuestros consocios por el entusiasmo con que han colaborado en todas las tareas, tanto científicas como sociales, y por la benevolencia con que han sabido disculpar nuestras omisiones y deficiencias.

Muchas gracias.

Santiago, marzo de 1961

SESIONES ACADEMICAS CELEBRADAS DURANTE 1960

Sesión extraordinaria del 26 de Febrero de 1960.—

Retinopatía diabética.— Prof. R. Thiel.

Sesión ordinaria del 1º de Abril de 1960.—

- 1.—Memoria del Presidente y Secretario de la Sociedad.
- 2.—Memoria del Tesorero de la Sociedad.
- 3.—Elección del nuevo Directorio.

Sesión extraordinaria del 11 de Abril de 1960.—

- 1.—Película sobre diferentes técnicas de la extracción de la catarata. Prof. Dwight Townes (Universidad de Louisville, EE. UU.).
- 2.—Charla sobre su experiencia personal en el uso de la alfaquimiotripsina en la op. de catarata. Prof. Dwight Townes.
- 3.—Afecciones de la mácula.— Dr. Arthur H. Keeney (Univ. Louisville).

Sesión ordinaria del 29 de Abril de 1960.—

- 1.—Tonometría de aplanación.— Drs. Carlos Eggers y Carlos Küster.
- 2.—Adaptometría retinal normal.— Dr. Saúl Pasmanik.

Sesión ordinaria del 27 de Mayo de 1960.—

- 1.—Elección de delegado de la Sociedad Chilena de Oftalmología en la Asociación Oftalmológica Panamericana.— Se elije al Dr. M. Olivares.
- 2.—Queratitis micótica tratada con Griseofulvina.— Dra. Margarita Morales.
- 3.—Doble perforación corneal por quemadura térmica. Tratamiento por injertos corneales.— Dr. Alberto Gormaz B.

Sesión ordinaria del 24 de Junio de 1960.—

- 1.—Nuevos inhibidores de la anhidrasa carbónica.— Dr. Juan Verdaguer T.

Sesión ordinaria del 29 de Julio de 1960.—

- 1.—Estudio funcional en el desprendimiento de la retina (trabajo de incorporación como miembro titular de la Sociedad Chilena de Oftalmología).— Dr. René Barraeu K.

Sesión extraordinaria del 13 de Agosto de 1960.—

- 1.—Indicaciones y limitaciones de la Ortóptica.— Srta. Hazel Dendy (Ortoptista del Hospital Bellevue de Nueva York, EE. UU.).
- 2.—Foro sobre Escuelas de Ortóptica y Escuela de Técnicos Laborantes.

Sesión ordinaria del 26 de Agosto de 1960.—

- 1.—Sobre modernas correcciones de la afaquia.— Dr. M. L. Olivares.
- 2.—El Instituto Oftalmológico Wilmer.— Dr. Raúl Valenzuela.

Sesión ordinaria del 30 de Septiembre de 1960.

- "La iridectomía periférica sellada; sus éxitos y sus fracasos".— Drs. Carlos Eggers y Manuel Pérez C.

Sesión ordinaria del día 7 de Octubre de 1960.—

- 1.—"La cámara anterior del ojo en relación con el tipo de ángulo en el glaucoma".— Drs. David Bitrán y Juan Arentsen y la Srta. T. L. Eliana Mery y Sr. Raúl Varela.
- 2.—"Resultado quirúrgico en las esotropías de ángulo constante".— Dr. Oscar Ham.

Sesión ordinaria del 28 de Octubre de 1960.

- 1.—"Importancia de la tonometría electrónica en el estudio del glaucoma". Drs. David Bitrán y J. Bianchi y Srta. T-L. Teresa Díaz.
- 2.—"Consideraciones ópticas en Oftalmología y presentación de dos lentes modificados para biomicroscopía del fondo del ojo".— Dr. R. Berreau.

Sesión extraordinaria del 28 de Noviembre de 1960.—

- 1.—"Gonioscopia"; Prof. Dr. A. Bussaca (Brasil).
- 2.—"Formas clínicas de los estrabismos inervacionales"; Dr. E. Malbran (Argentina).
- 3.—"Actividades de la Asociación Pan-Americana de Oftalmología", Prof. Dr. J. Valdeavellano, Perú, (Presidente de la Asociación Pan-Americana de Oftalmología).
- 4.—"Cirugía del Desprendimiento retinal", Film de los Drs. Enrique Malbrán y Ricardo Dodds (Argentina).
- 5.—Entrega de los Diplomas de socio honorario al Dr. A. Bussaca y al Dr. Enrique Malbran como socio correspondiente de la Sociedad Chilena de Oftalmología.

Sesión del día 30 de Diciembre de 1960.—

- 1.—"Valor clínico de la tonografía"; Drs. José Espíndora-Couso y Carlos Eggers.
- 2.—"Importancia del endotelio corneal en la queratoplastia"; Dr. Jorge Silva.
- 3.—"Estudio comparativo de siete test maculares"; Drs. David Bitrán y Juan Arentsen y las Srtas. T-L. María L. Silva y Fina Peirano.

Dr. Wolfram Rojas Echeverría
Secretario

Santiago, marzo, 1961

MESA DIRECTIVA PARA EL PERIODO 1961-62:

Presidente: Dr. Román Wagnanski; **Vice-presidente:** Dr. E. Santos;
Secretario: Dr. W. Rojas; **Tesorero:** Dr. René Barreau; y
Pro-secretario: Dr. Juan Verdaguer T.

Noticiario Oftalmológico

XIX CONGRESO INTERNACIONAL DE OFTALMOLOGIA

EL próximo congreso internacional de oftalmología tendrá lugar en la India en la ciudad de Nueva Delhi del día 3 al 7 de Diciembre de 1962.

Los temas anunciados para esta convención internacional son los siguientes: "Enfermedades tropicales parasitarias del ojo"; "Degeneración corneal" y varios symposiums: "Complicaciones en la operación de catarata"; "Enfermedad de Eales"; "Microscopia electrónica en oftalmología"; y "Problemas oftalmológicos causados por el progreso de la aviación".

Para toda clase de informaciones dirigirse al Secretario General, Dr. Y. K. C. Pandit Bombay Mutual Building, Sir P. M. Road, Bombay 1, India.

68º CONGRESO DE LA SOCIEDAD FRANCESA DE OFTALMOLOGIA.—

El sexagésimo octavo Congreso de la Sociedad Francesa de Oftalmología tendrá lugar en París del día 7 al 11 de Mayo de 1961 en el "Centro Marcelin Berthelot". Los temas oficiales anunciados son: El informe anual que es "Examen funcional en el glaucoma"; además de los numerosos temas libres: "Cuerpo vítreo y Humor acuoso", "Aparato lagrimal", etc.

CURSO DE POST-GRADUADOS EN OFTALMOLOGIA DE LA UNIVERSIDAD DE CHILE.—

Estos cursos de post-graduados en oftalmología auspiciado por la Universidad de Chile se iniciaron en 1957 y están bajo la dirección de los profesores de la especialidad Drs. Cristóbal Espildora-Loque, Juan Verdaguer P. y Juan Arentsen S., este último como director ejecutivo.

El curso comprende dos años de enseñanzas teórico-prácticas de los ramos básicos y de los temas propios de oftalmología clínica siguiendo un plan ordenado y metódico a cuya finalización los alumnos después de rendir examen y cumplir los requisitos reciben el título de oftalmólogos. A este curso pueden matricularse médicos de cualquier nacionalidad y es gratuito.

Para mayores informes dirigirse a la Secretaría de la Escuela de Graduados de la Universidad de Chile (J. M. Infante 717, Santiago), o bien a la Secretaría del curso, Hospital San Juan de Dios (Huérfanos 3255, Santiago).

ASOCIACION PAN-AMERICANA DE OFTALMOLOGIA.—

El próximo Congreso Pan-Americano de Oftalmología tendrá lugar en Montreal, Canadá, del 4 al 10 de Octubre de 1964.

CURSOS PARA GRADO ACADEMICO DE CIENCIAS MEDICAS (OFTALMOLOGIA).

Universidad Autónoma de México.

Este curso tendrá lugar en el Hospital General y en el Laboratorio de Física y Ciencias Médicas (Universidad Nacional). Cumplido este curso de dos años de duración se obtiene el grado académico en oftalmología. El número de alumnos es limitado a 10 y las clases se iniciarán el 1º de Marzo de 1962. Para una información más amplia dirigirse a la Biblioteca de la Sociedad Chilena de Oftalmología (Av. Salvador 300, Santiago).

CONGRESO EN LIMA DE LA ASOCIACION PAN-AMERICANA DE OFTALMOLOGIA.—

Este Interim Congreso de la Asociación Pan-Americana de Oftalmología tendrá lugar en Lima del 28 de Enero al 3 de Febrero de 1962. El programa científico consulta: "Diagnóstico y tratamiento médico del glaucoma"; "Esteroides en oftalmología"; "Enfermedades de la córnea"; "Desprendimiento de retina" y cursos para post-graduados; temas libres; y programa social.

Para las inscripciones dirigirse al Dr. Jorge Valdeavellano, Apartado 2546, Lima, Perú.

PRIMER SYMPOSIUM INTERNACIONAL SOBRE CIRUGIA PLASTICA OCULAR.—

(Manhattan Eye, Ear and Throat Hospital)

Tendrá lugar en la ciudad de Nueva York del 21 al 25 de Mayo de 1962. Este importante evento cuenta con la participación de los más renombrados cirujanos de la especialidad.

Para una amplia información dirigirse al Prof. Richard C. Troutman, 210 East, 64th Street, New York 21, N.Y. U.S.A.